Prise en charge des sténoses des artères rénales

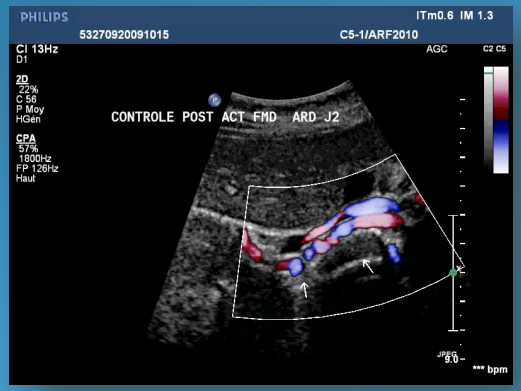

François Silhol
Service de Médecine Vasculaire
et HTA
CHU Timone, Marseille

Centre de compétence
Des maladies Vasculaires rares
Dysplasie fibromusculaire

Sténose athéromateuse des AR : une maladie diffuse

Complication fréquente d'une maladie athéromateuse diffuse

Associée au déclin de la fonction rénale et la mortalité globale.

Nécessite un bilan cardiovasculaire global pour déceler la présence d'autres localisations de la maladie athéromateuse et son traitement médical

Objectifs de la prise en charge des SAR

1) Préservation de la fonction rénale
2) Contrôle de l'hypertension artérielle

3) Réduction des événements cardiovasculaires et rénaux à long terme

Traitement médical de l'HTA

- *Spécifiques à l'HTA :*

- Règles hygiéno-diététiques, activité physique : (Classe I)
- IEC, sartans ICA et BB: (Recommandation classe I)
- Diurétiques thiazidiques sont également recommandés (volémie)

- *Spécifiques à la maladie athéromateuse :*

- Aspirine à faible dose
- Statines

Triade IEC/Sartans – ICA – Diu Thiazidiques

ACC/AHA Guidelines for the Management of Patients with Peripheral Arterial Disease J Vasc Interv Radiol, 2006 Sep;17(9):1383-97

TECHNIQUE

Critères Echo-doppler de sténose athéromateuses > 60%

Vitesse systolique:
>2 m/sec
+
Rapport aorto/rénal > 3,5

IR < 0,45
TAS > 100 ms
Diminution du rein > 1 cm
Diminution I.R. Hile > 15 %

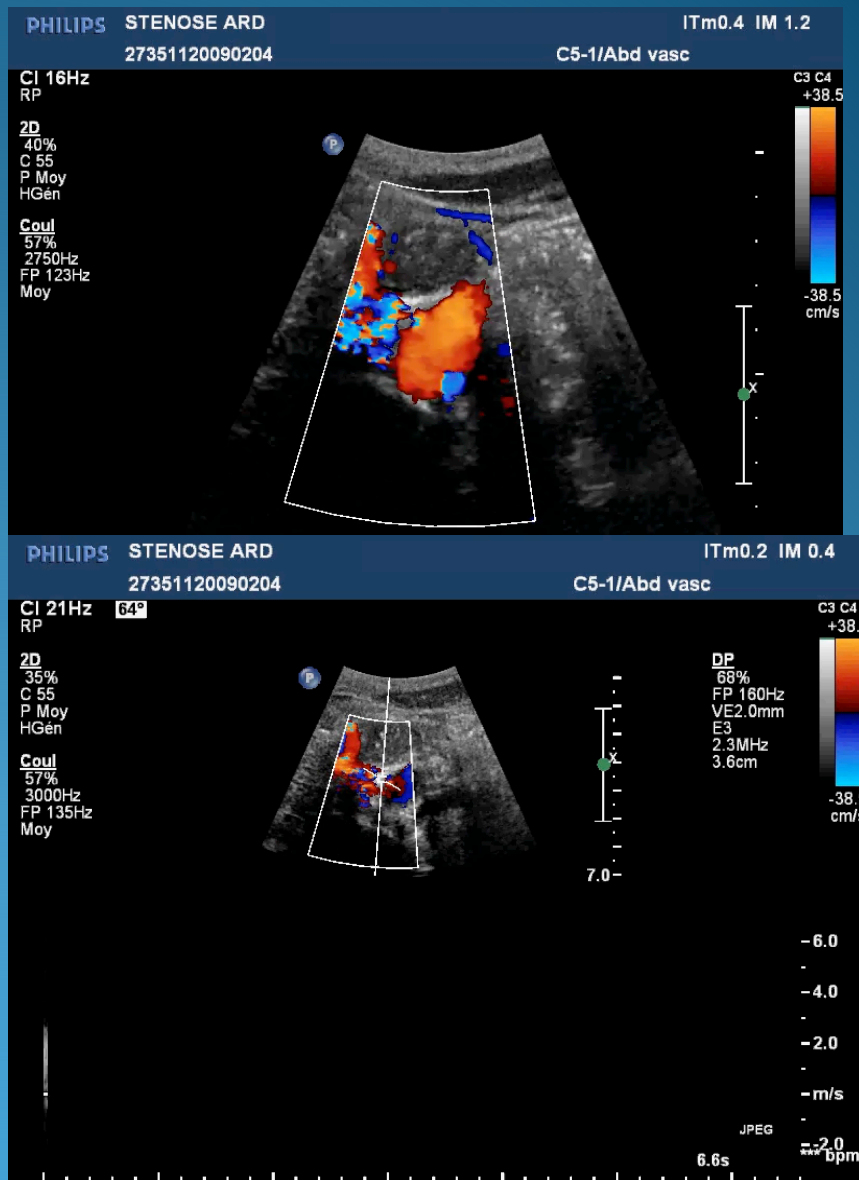

Choisissez bien votre angle

Cos 90	0
Cos 75	0.26
Cos 60	0.5
Cos 30	0.86

Plus les vélocités sont élevées, plus la correction d'angle les affectent

Velocity 1 m/s

Error of 20%

Estimated velocity 1.2 m/s

Velocity 2 m/s

Error of 20%

Estimated velocity 2,4 m/s

Techniques doppler

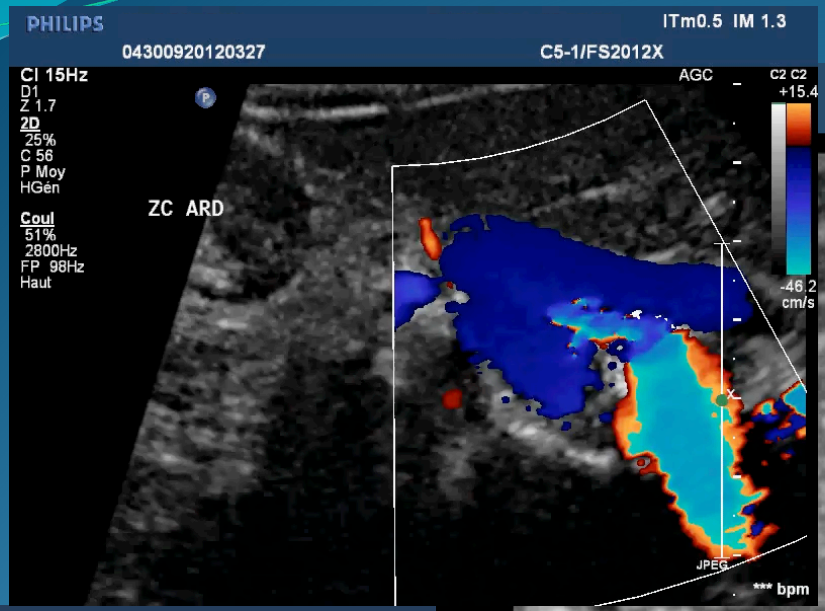

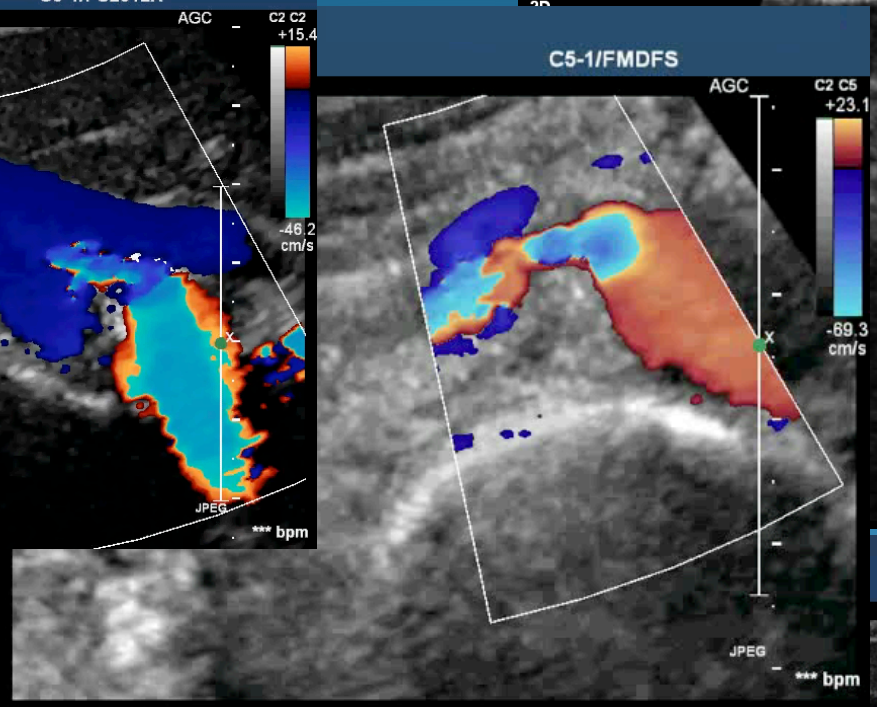

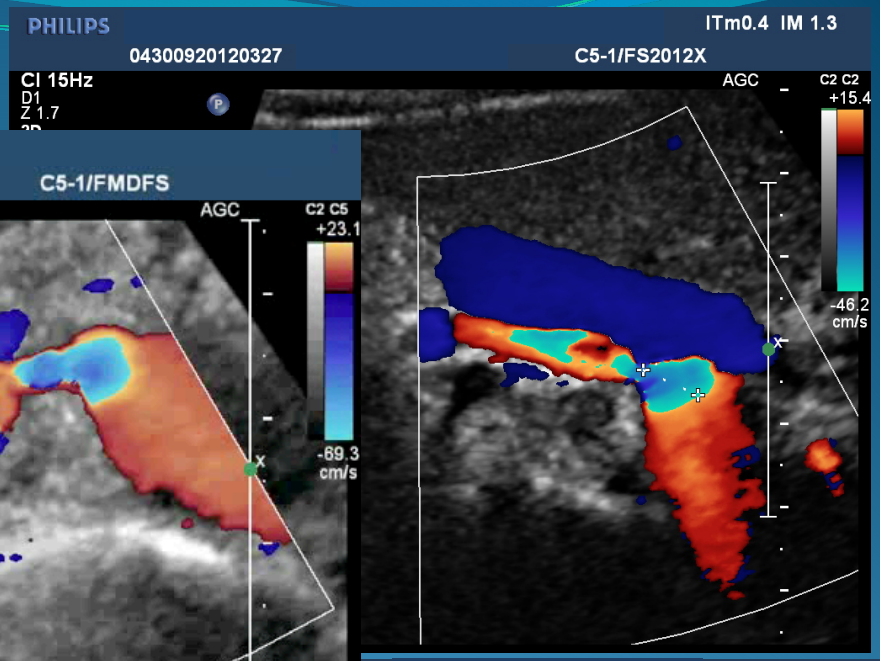

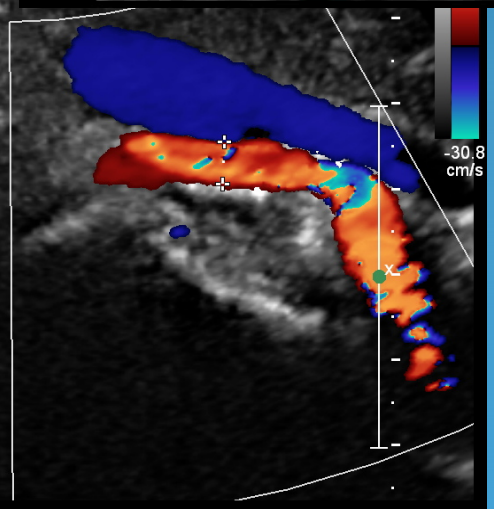

Patiente âgée de 67 ans
HTA sévère et résistante,
Sténose serrée ARD > 80% à l'ED
Petite ARD
+ rein droit atrophié
Bonne fonction rénale

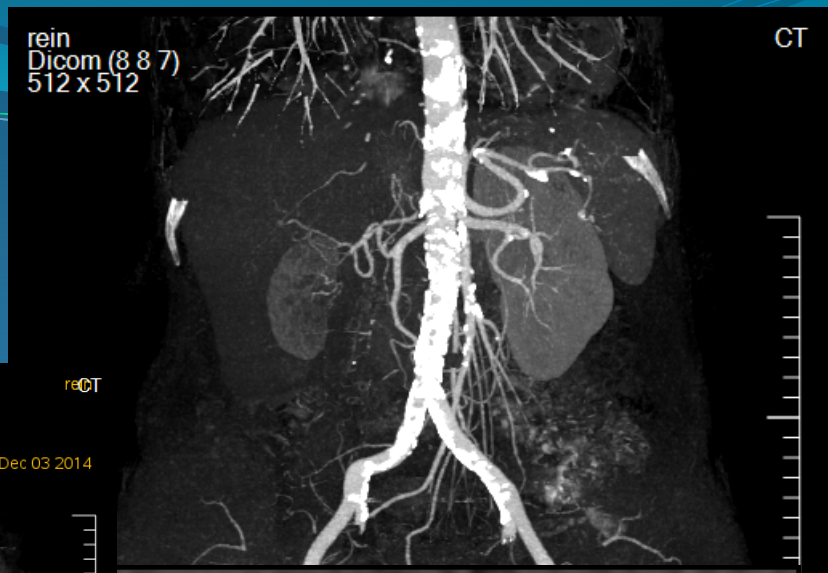

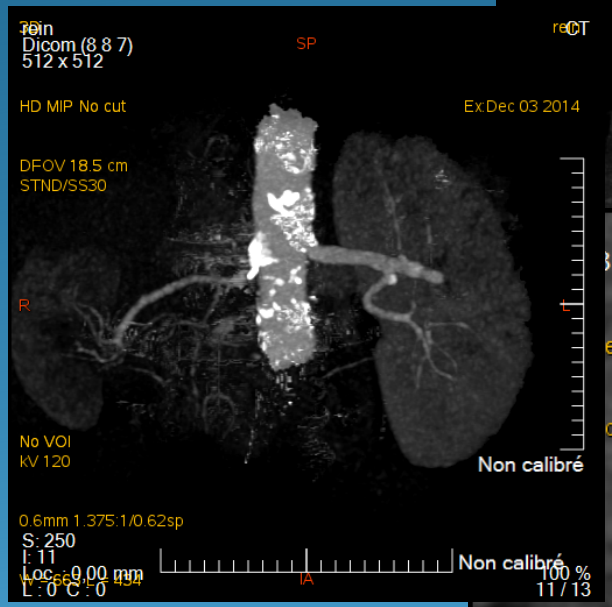

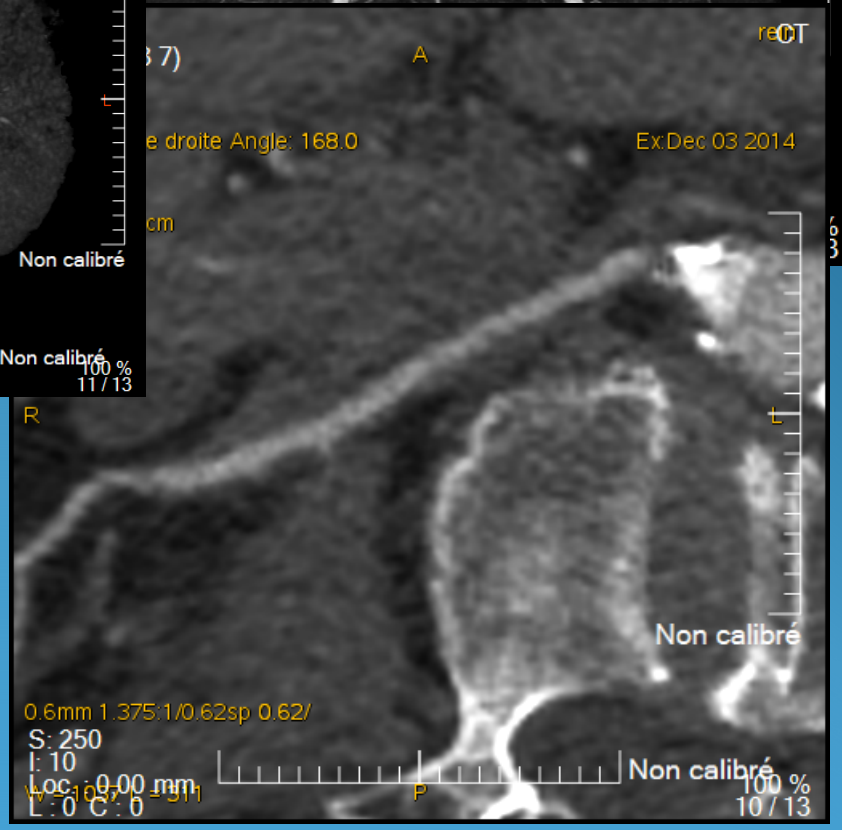

→ *Angioplastie non recommandée car :*
→ *inefficace sur la protection néphronique et la PA.*
→ *Recommandations : Trt IEC Statines, aspirine*

Patient âgé de 69 ans
Nephrectomie droite 2006
HTA sévère +++, récente (1 mois)
Sténose serrée ARG > 80% à l'ED
+ retentissement hémodynamique +
Fonction rénale : DFG 47 ml/mn

→ *Angioplastie probablement efficace sur la protection de la fonction rénale et sur la PA*
→ *Suivi : MAPA, ED et Fonction rénale*

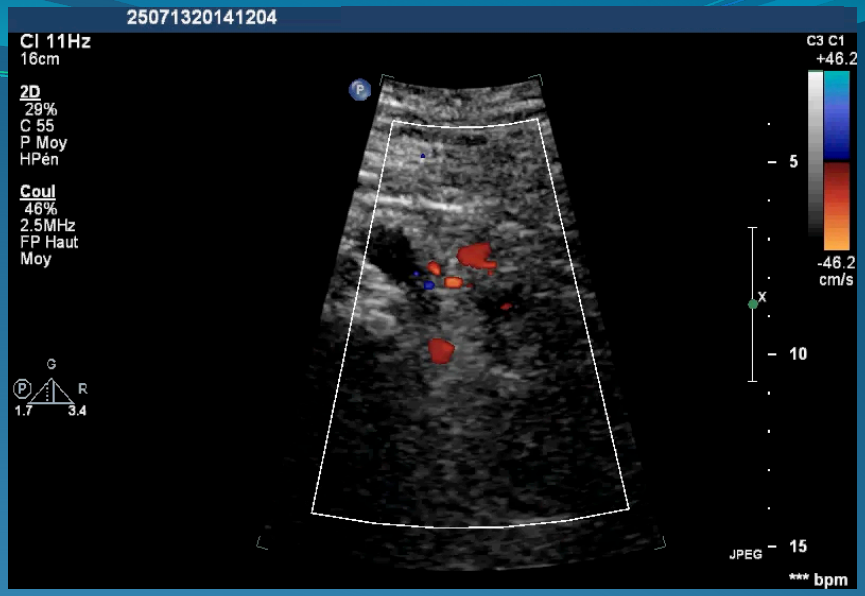

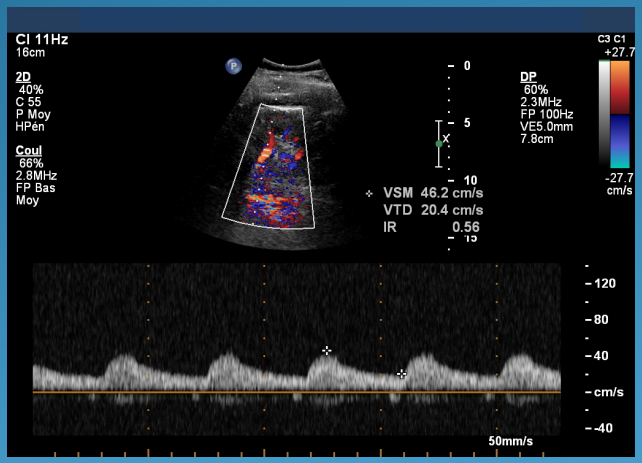

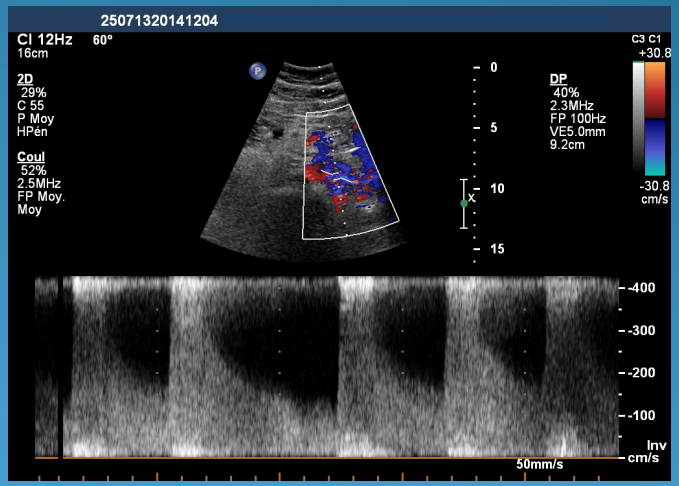

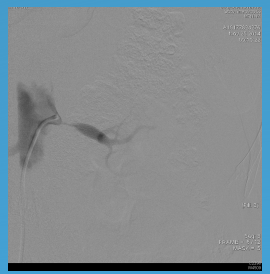

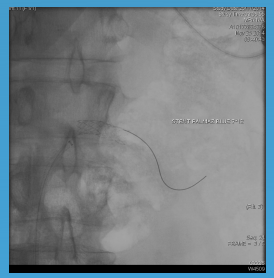

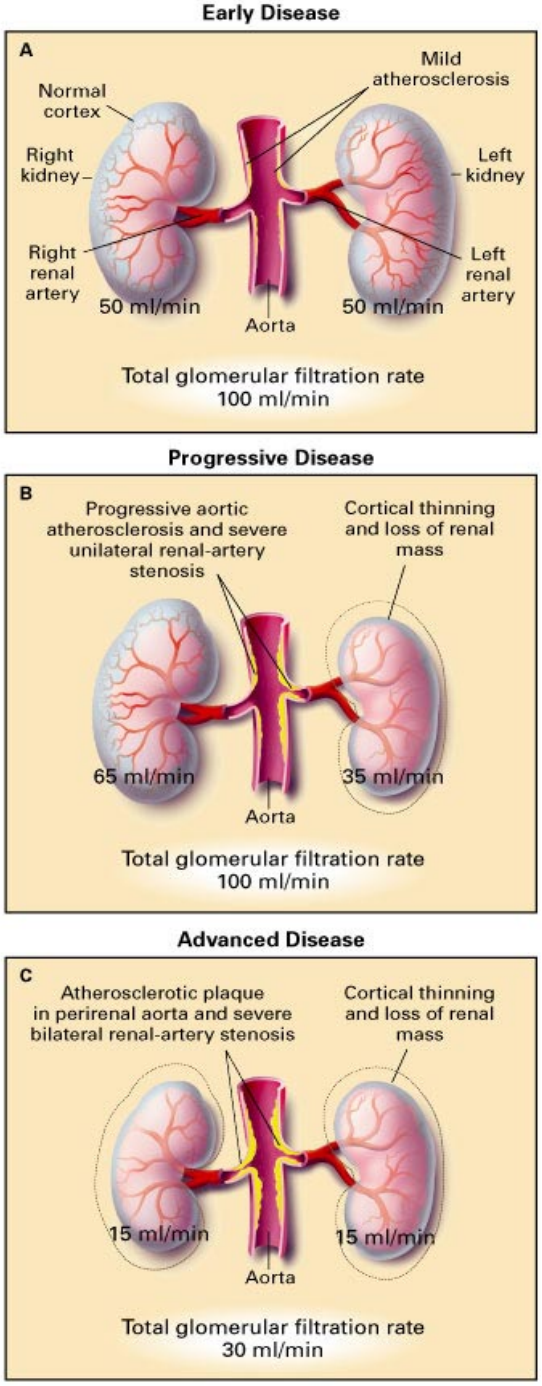

PRECOCE

HTA sévère diastolique, rénine dépendante par sténose,

Pas d'atteinte rénale, IR bas,

rein controlatéral sain

Intermédiaire

HTA modérée, par rénine et nephroangiosclerose contrôlatérale,

Discrête atteinte rénale, IR moyen, nephroangiosclerose débutante

TARDIF

HTA modérée systolique et insuffisance rénale secondaire à néphroangiosclerose controlatérale (Astral, Star, Coral,Radermacher)

Rein sténosé protégé de l'HTA par la sténose,

ARD

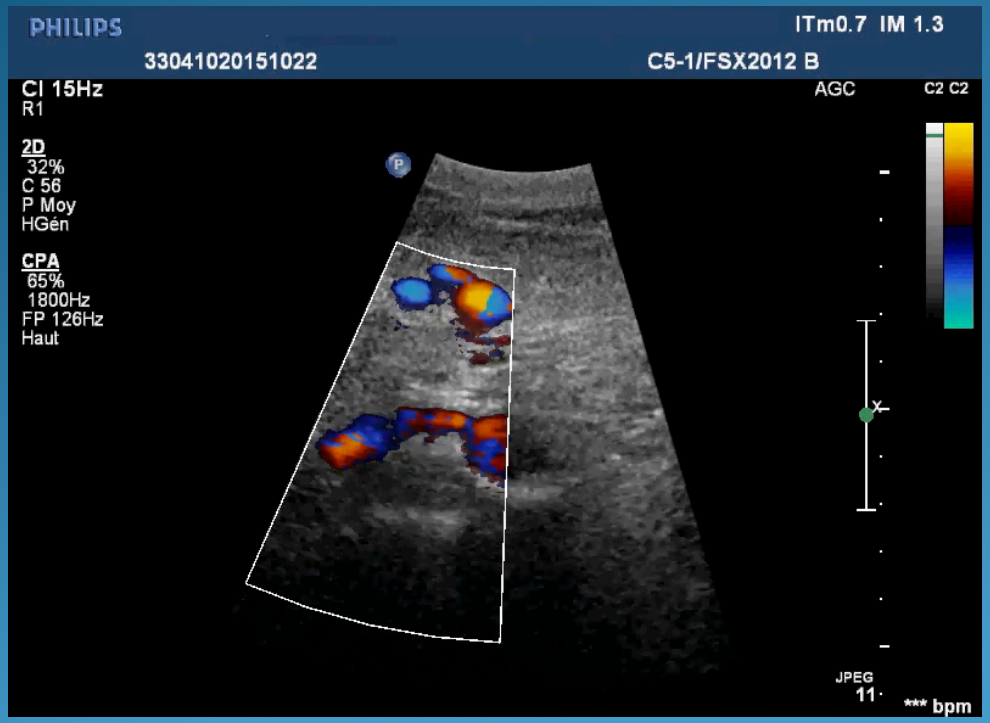
PHILIPS
ITm0.7 IM 1.3
33041020151022
C5-1/FSX2012 B
CI 15Hz
R1
AGC
C2 C2
2D
32%
C 56
P Moy
HGén
CPA
65%
1800Hz
FP 126Hz
Haut
JPEG
11
*** bpm

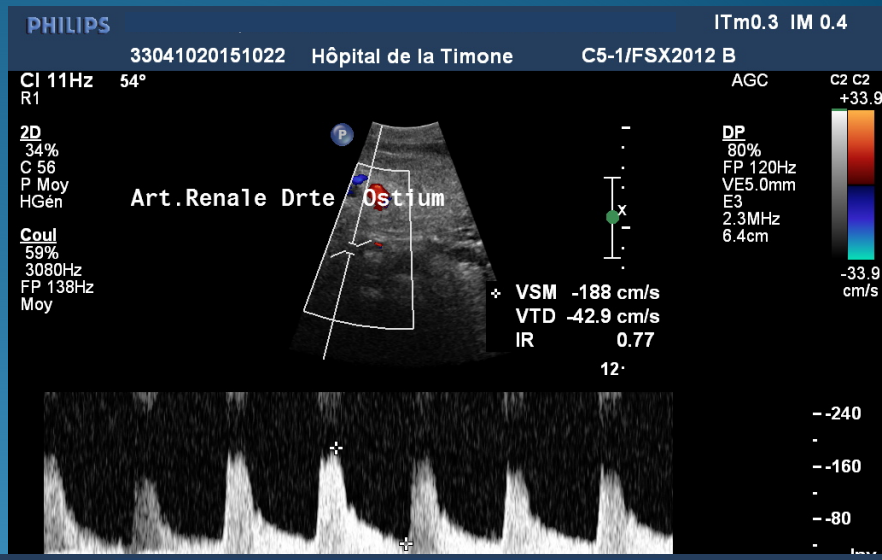
PHILIPS
ITm0.3 IM 0.4
33041020151022
Hôpital de la Timone
C5-1/FSX2012 B
CI 11Hz
54°
R1
AGC
C2 C2
+33.9
2D
34%
C 56
P Moy
HGén
Coul
59%
3080Hz
FP 138Hz
Moy
Art.Renale Drte Ostium
DP
80%
FP 120Hz
VE5.0mm
E3
2.3MHz
6.4cm
-33.9
cm/s
VSM -188 cm/s
VTD -42.9 cm/s
IR 0.77
12
-240
-160
-80

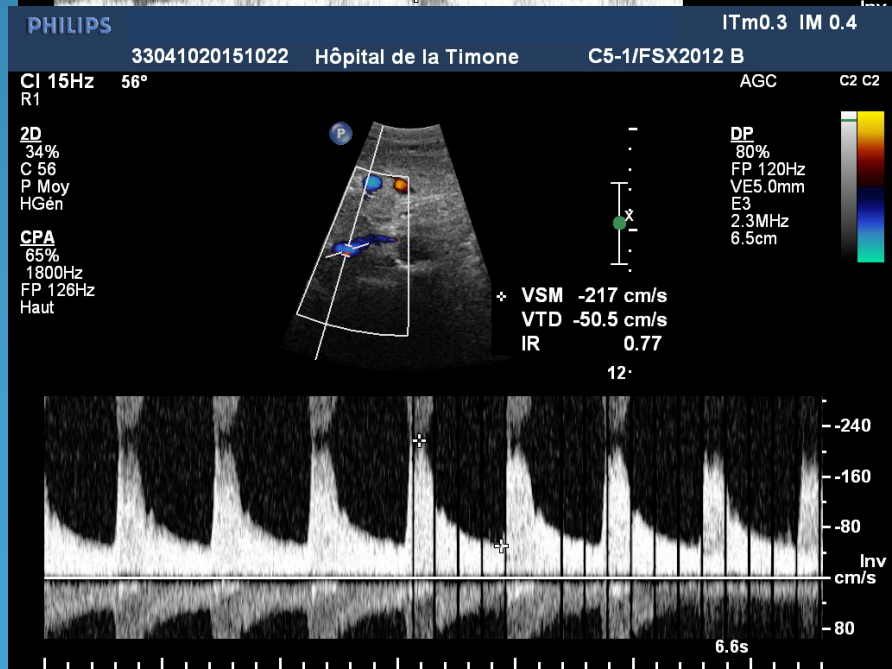
PHILIPS
ITm0.3 IM 0.4
33041020151022
Hôpital de la Timone
C5-1/FSX2012 B
CI 15Hz
56°
R1
AGC
C2 C2
2D
34%
C 56
P Moy
HGén
CPA
65%
1800Hz
FP 126Hz
Haut
DP
80%
FP 120Hz
VE5.0mm
E3
2.3MHz
6.5cm
VSM -217 cm/s
VTD -50.5 cm/s
IR 0.77
12
-240
-160
-80
Inv
cm/s
-80
6.6s

ARG

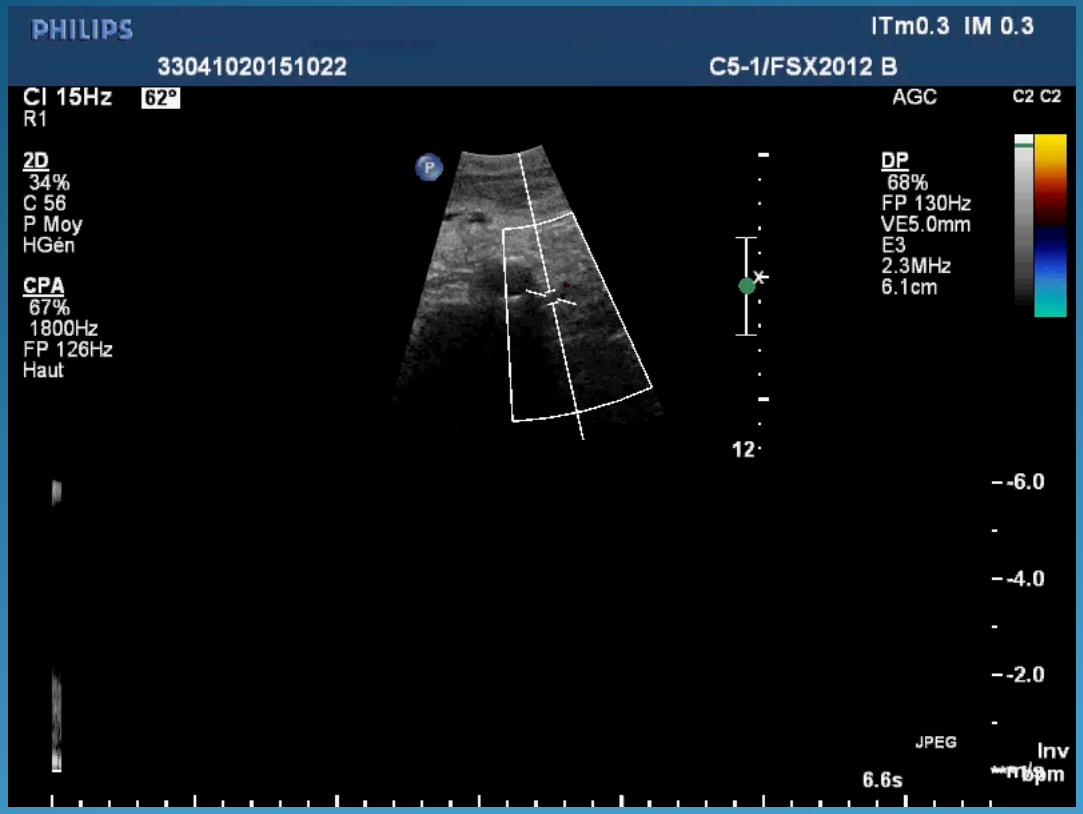
PHILIPS
ITm0.3 IM 0.3
33041020151022
C5-1/FSX2012 B
CI 15Hz
62°
R1
AGC
C2 C2
2D
34%
C 56
P Moy
HGén
CPA
67%
1800Hz
FP 126Hz
Haut
DP
68%
FP 130Hz
VE5.0mm
E3
2.3MHz
6.1cm
12
-6.0
-4.0
-2.0
JPEG
Inv
6.6s

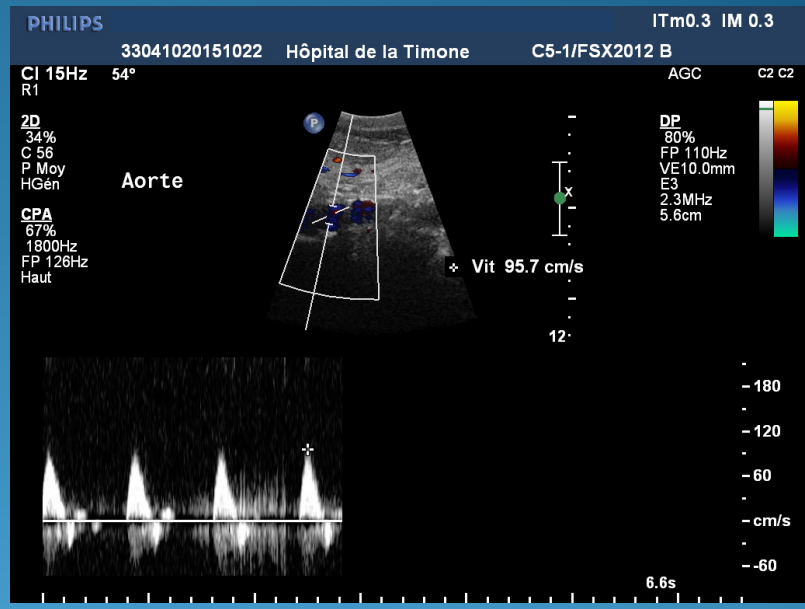
PHILIPS
ITm0.3 IM 0.3
33041020151022
Hôpital de la Timone
C5-1/FSX2012 B
CI 15Hz
54°
R1
AGC
C2 C2
2D
34%
C 56
P Moy
HGén
Aorte
CPA
67%
1800Hz
FP 126Hz
Haut
Vit 95.7 cm/s
DP
80%
FP 110Hz
VE10.0mm
E3
2.3MHz
5.6cm
12
180
120
60
cm/s
-60
6.6s

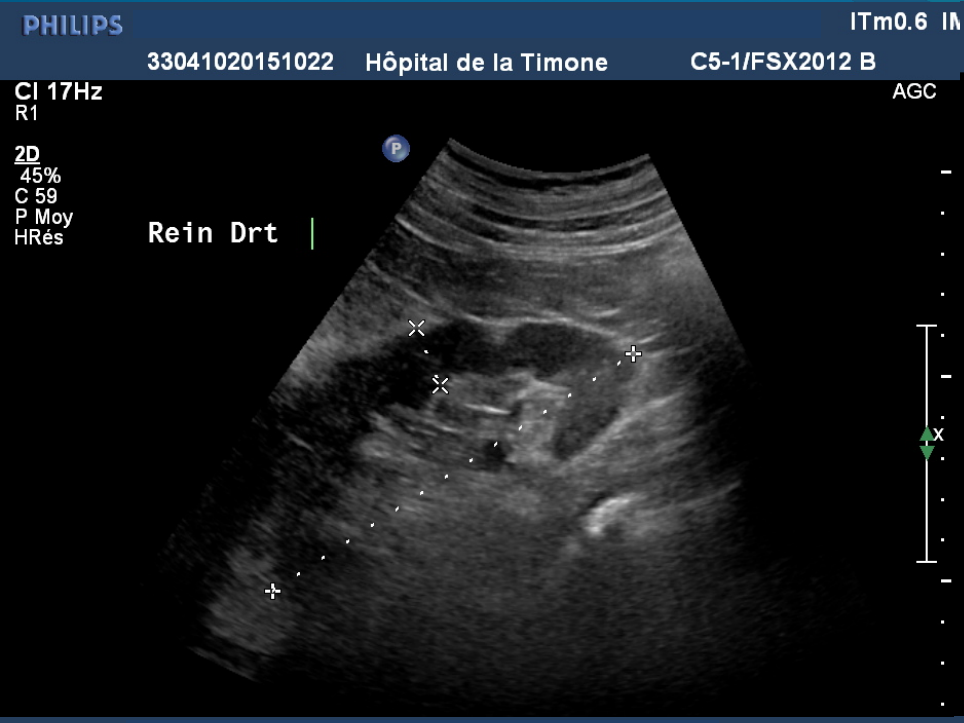
PHILIPS
ITm0.6 IM
33041020151022 Hôpital de la Timone C5-1/FSX2012 B
CI 17Hz
R1
2D
45%
C 59
P Moy
HRés
Rein Drt
AGC

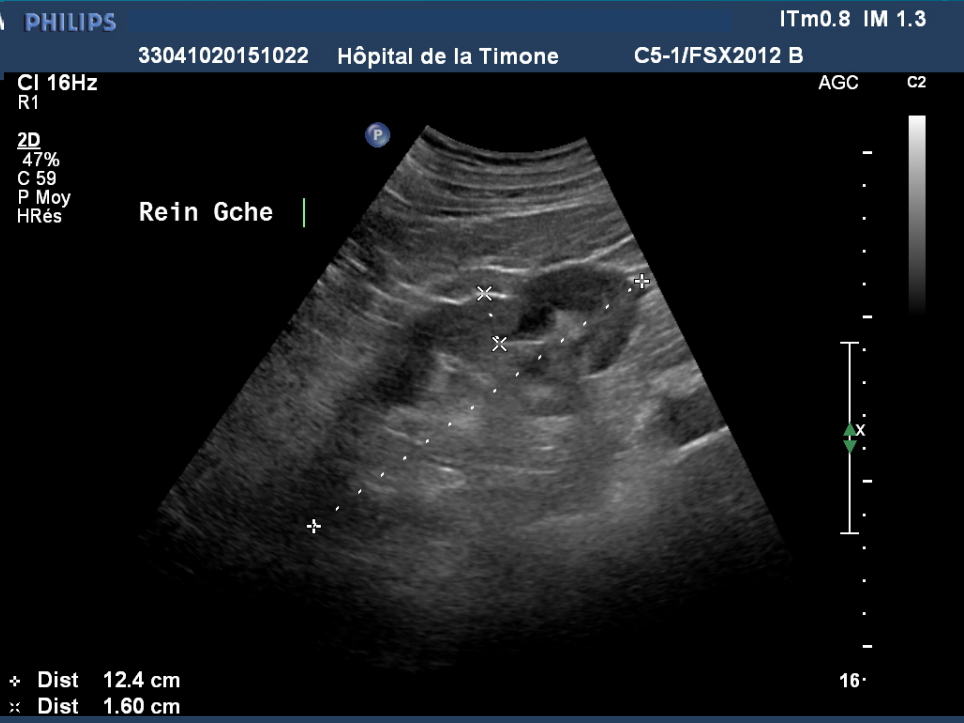
PHILIPS
ITm0.8 IM 1.3
33041020151022 Hôpital de la Timone C5-1/FSX2012 B
CI 16Hz
R1
2D
47%
C 59
P Moy
HRés
Rein Gche
AGC
C2
Dist 12.4 cm
Dist 1.60 cm
16

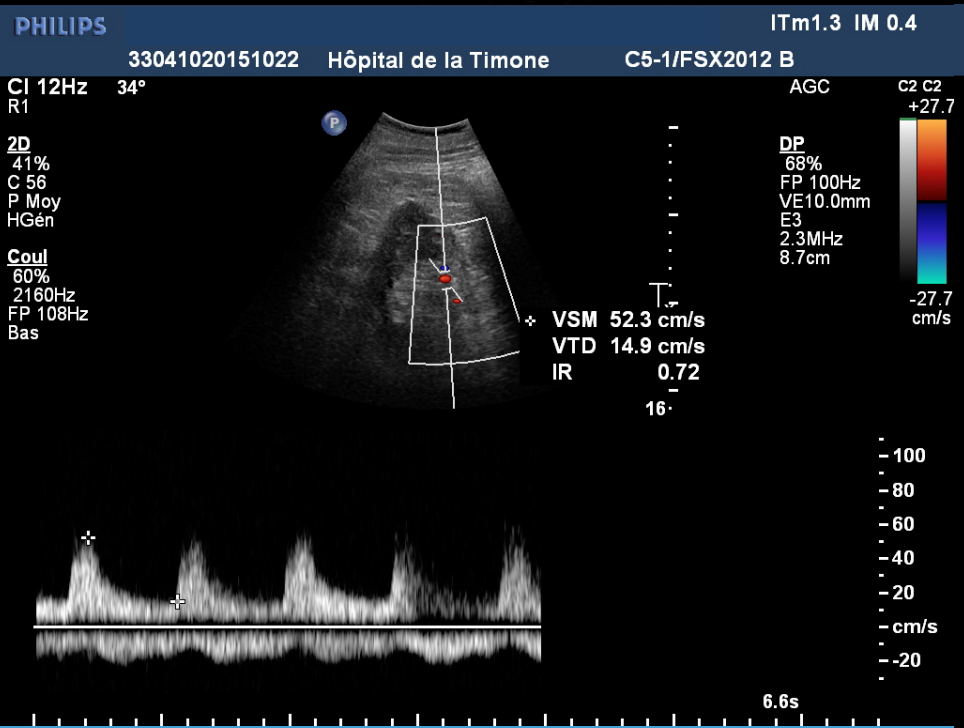
PHILIPS
ITm1.3 IM 0.4
33041020151022 Hôpital de la Timone C5-1/FSX2012 B
CI 12Hz
34°
R1
2D
41%
C 56
P Moy
HGén
Coul
60%
2160Hz
FP 108Hz
Bas
AGC
C2 C2
+27.7
DP
68%
FP 100Hz
VE10.0mm
E3
2.3MHz
8.7cm
-27.7
cm/s
VSM 52.3 cm/s
VTD 14.9 cm/s
IR 0.72
16
100
80
60
40
20
cm/s
-20
6.6s

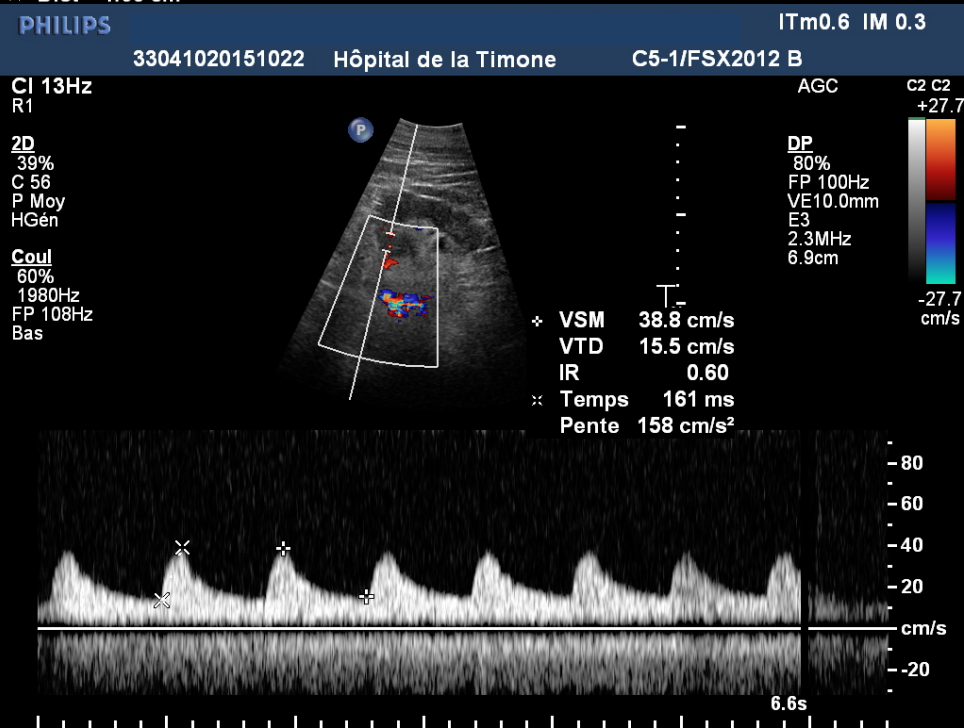
PHILIPS
ITm0.6 IM 0.3
33041020151022 Hôpital de la Timone C5-1/FSX2012 B
CI 13Hz
R1
2D
39%
C 56
P Moy
HGén
Coul
60%
1980Hz
FP 108Hz
Bas
AGC
C2 C2
+27.7
DP
80%
FP 100Hz
VE10.0mm
E3
2.3MHz
6.9cm
-27.7
cm/s
VSM 38.8 cm/s
VTD 15.5 cm/s
IR 0.60
Temps 161 ms
Pente 158 cm/s²
80
60
40
20
cm/s
-20
6.6s

Stents rénaux :Les questions a se poser

Le stent est-il bien en place ?

Hyperplasie / Athérome

Critères doppler de resténose?

Vascularisation rénale ?

Suivi ?

Les 2 autres éléments du suivi et décisionnels :

Fonction rénale et MAPA

Contrôle déploiement stent ARG

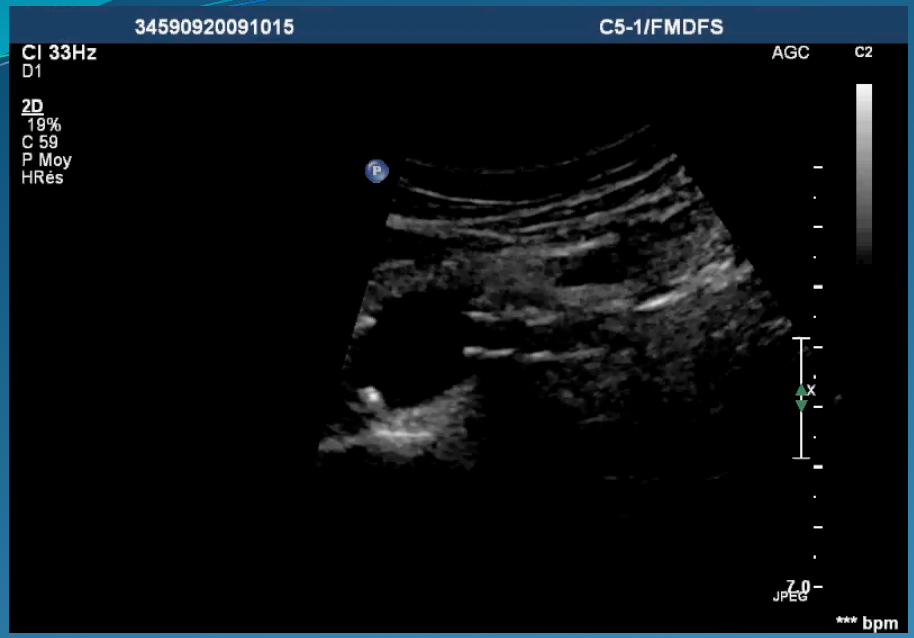

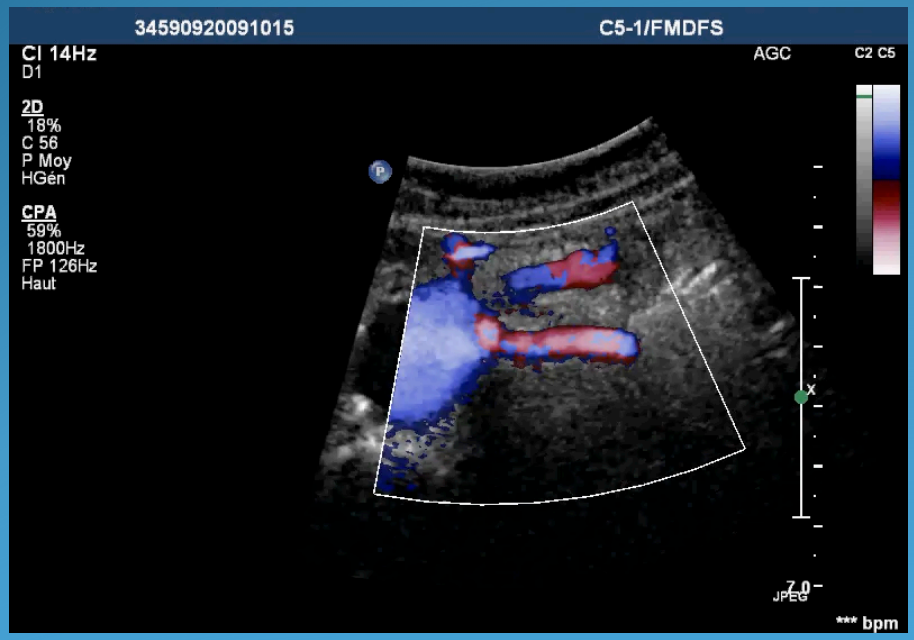

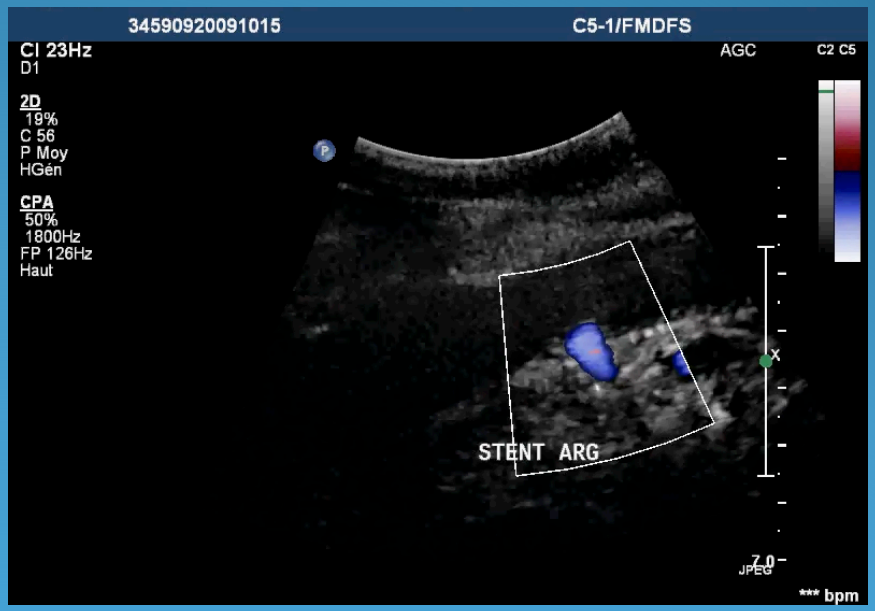

Critères de sténose de stent :

PSV > 250 cm/sec

RRAo > 4

Contrôle stent ARG

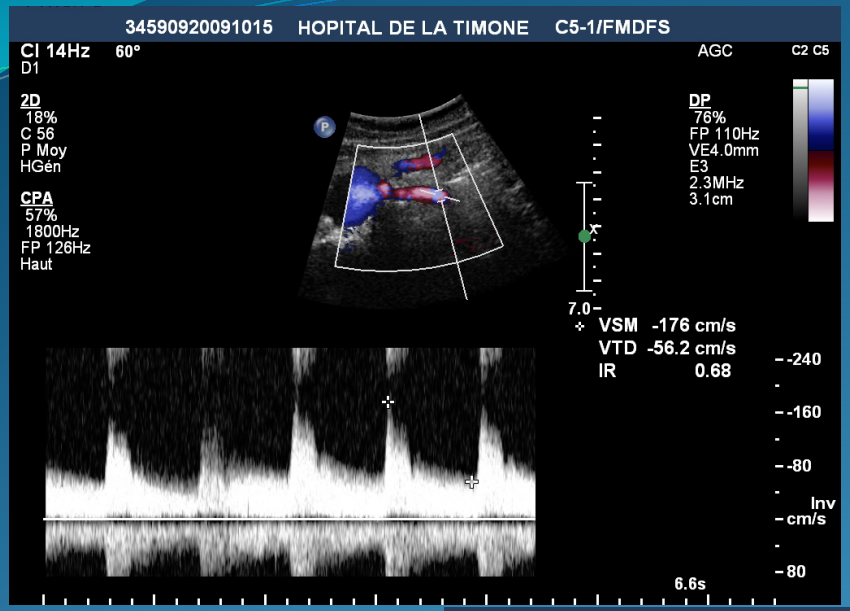

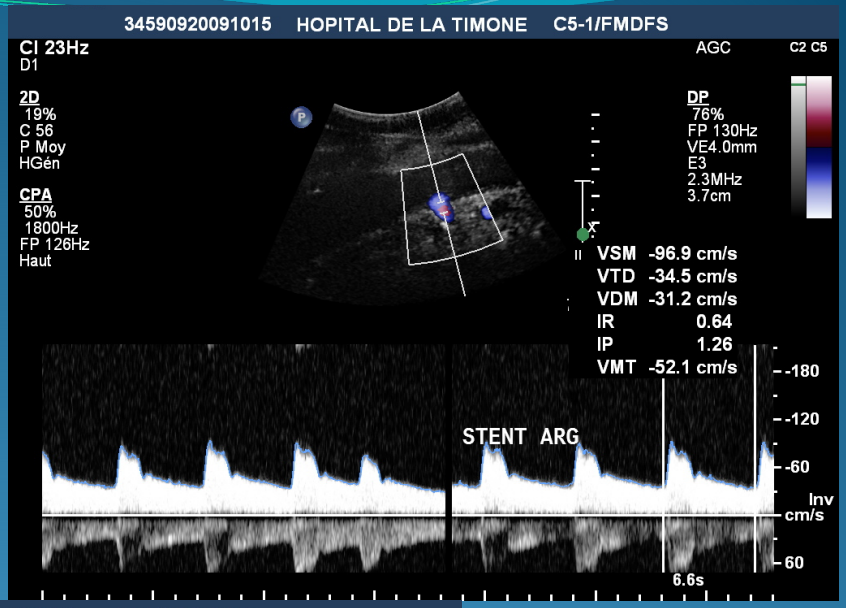

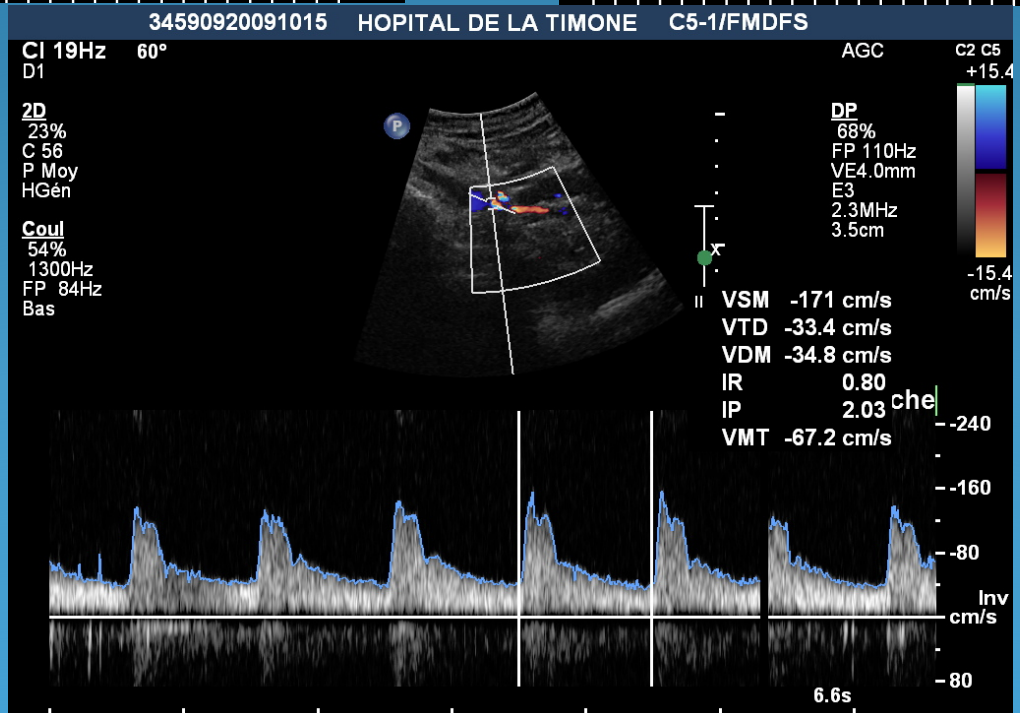

Stents bilatéraux Contrôle 3 mois
HTA résistante MAPA CC 58 ml/mn

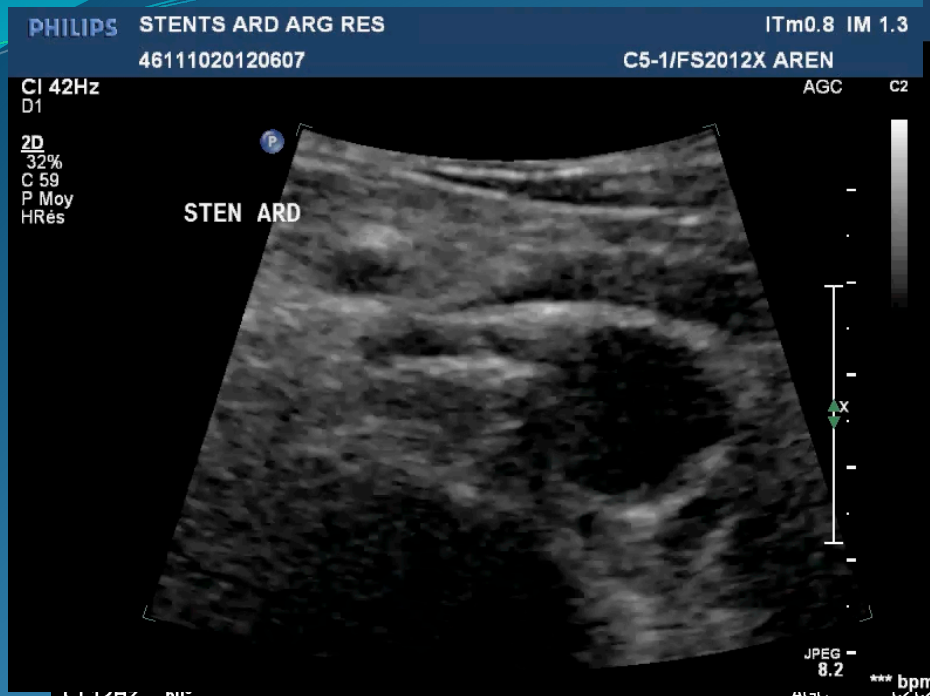

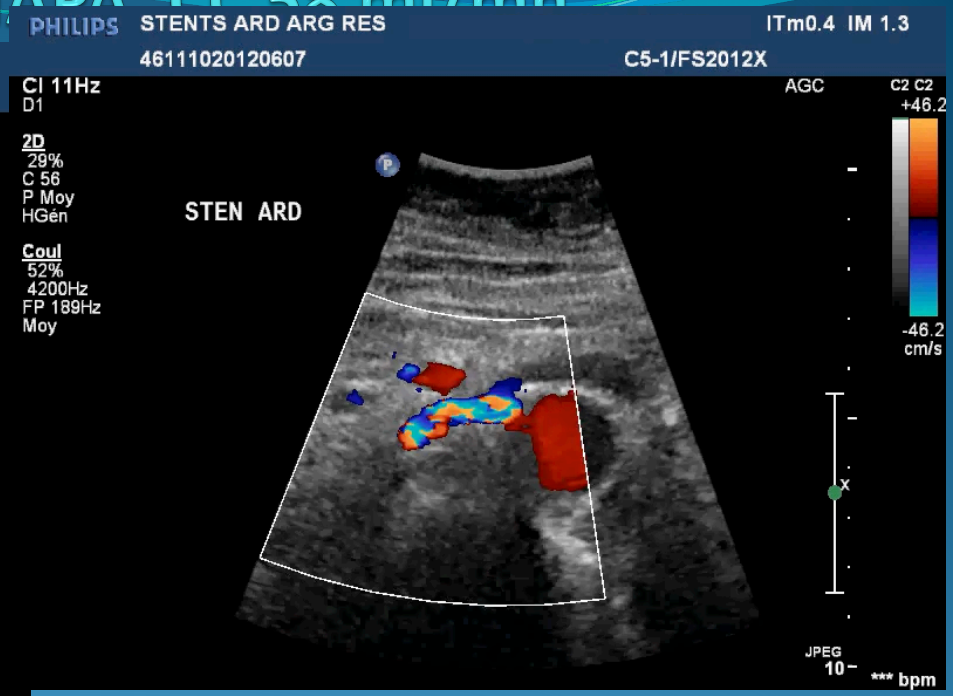

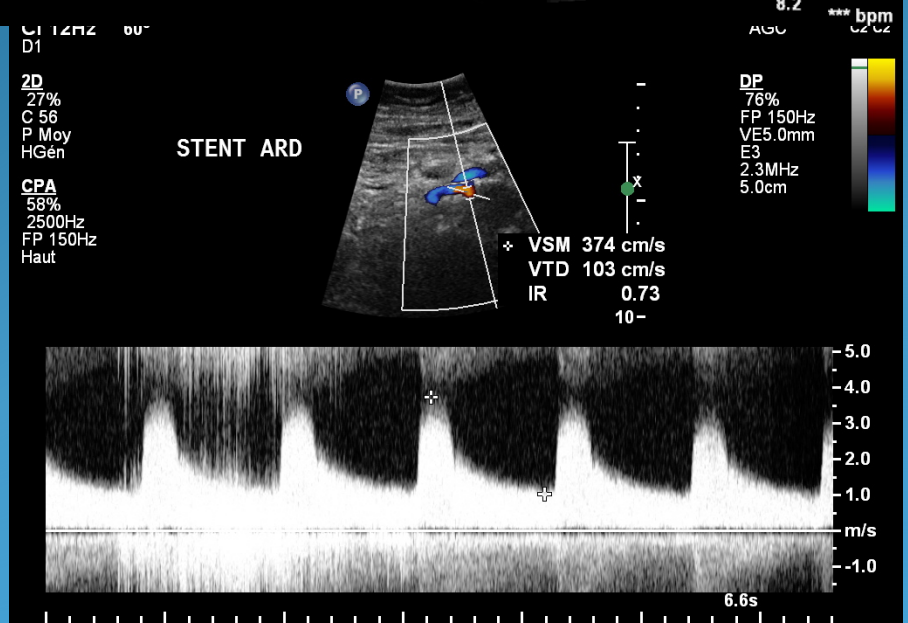

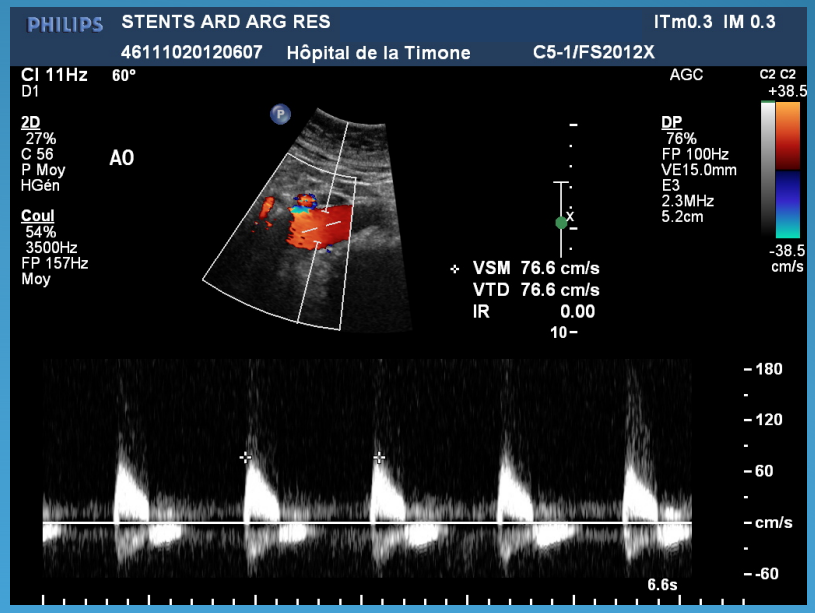

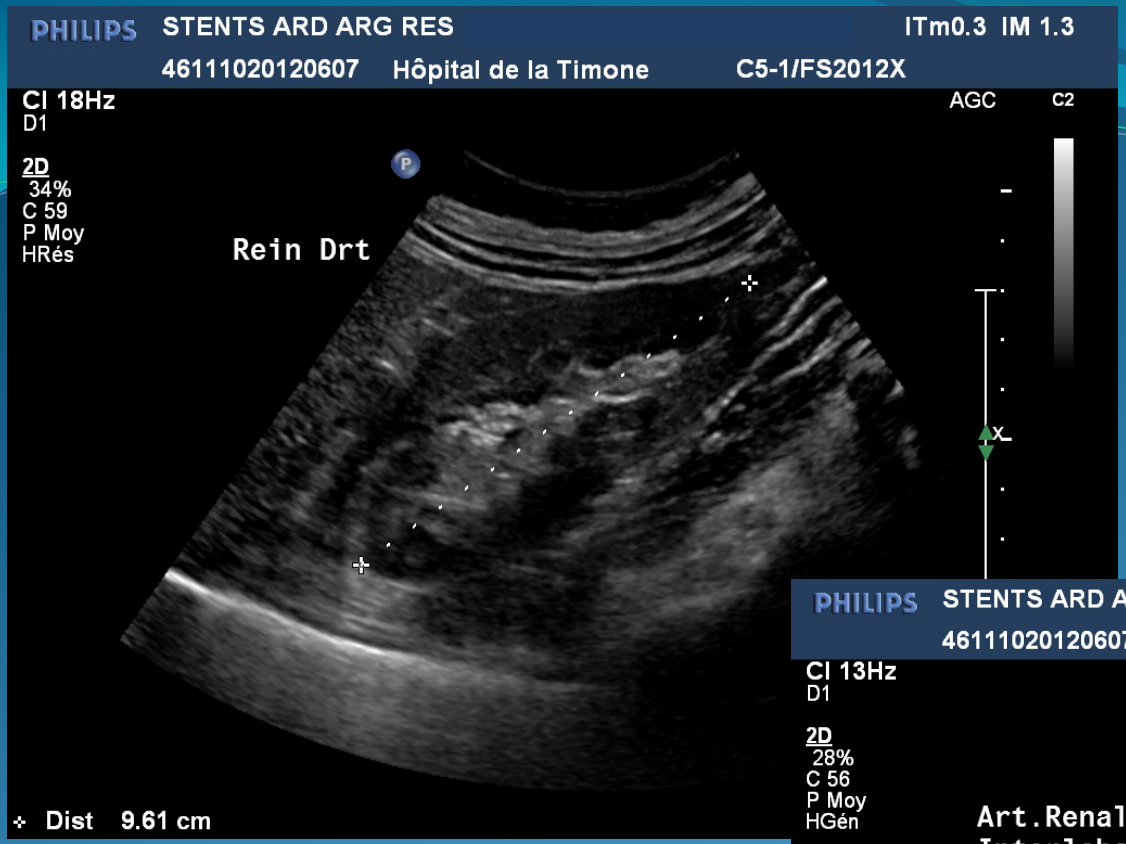

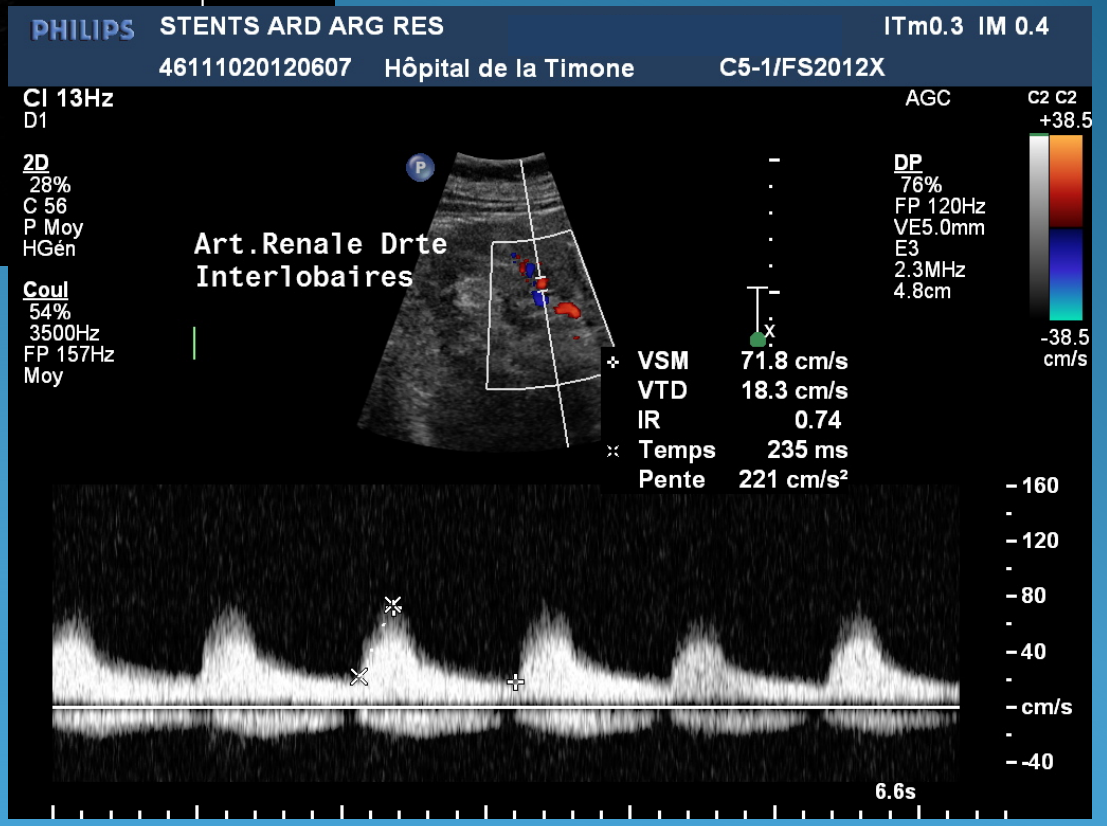

Stent Droit :

Aspect d'hyperplasie longue
PSV = 374 cm/sec
PDV = 103 cm/sec
RR/A = 4,9
TAS = 235 ms

Stents rénaux :

Réglages spécifiques

Balayer tout le stent,
Vérifier l'angle doppler
Comparer les vélocités doppler avant/après
Contrôle à J1, M1,M3, M6 puis annuel

Critères doppler de resténose
> 25% des sténoses athéromateuses
La MAPA/bio est la plus décisive d'une reprise

Conclusion
Sténoses Athéromateuse A. Rénales

Contexte d'athérome diffus
Traitement médical : toujours
Evaluation spécialisée car erreurs de sélection des patients :

Evaluation de la l'HTA et de son caractère résistant
Evaluation du degré de sténose et de son retentissement
Evaluation de la fonction rénale et de son évolution
(avis néphrologue)

En cas de doute sur l'indication :
Evaluation des SAAR dans les centres HTA

Nécessité d'une étude randomisée menée par des unités d'HTA

Dysplasie fibromusculaire : Evaluation des patients

François Silhol

Unité d'Hypertension

CHU Timone Marseille

Centre de compétence BdR
Des maladies Vasculaires rares

www.ap-hm.fr/

Assistance Publique
Hôpitaux de Marseille

Dysplasie fibromusculaire

- Maladie génétique diffuse non athéromateuse non inflammatoire des artères de moyen calibre touchant essentiellement les artères rénales et cervicales avec un ratio F/H de 9/1 pouvant s'exprimer de différentes façons:

- Collier de perles
- dissections
- Anévrismes
- Tortuosités artérielles

Nouvelle définition proposée:

'FMD is an idiopathic, segmental, nonatherosclerotic and non-inflammatory disease of the musculature of arterial walls, leading to stenosis of small and medium-sized arteries. The diagnosis of FMD requires exclusion of renal artery spasm, arterial diseases of monogenic origin, and inflammatory arterial diseases'.

Nouvelle classification angio graphique proposée:

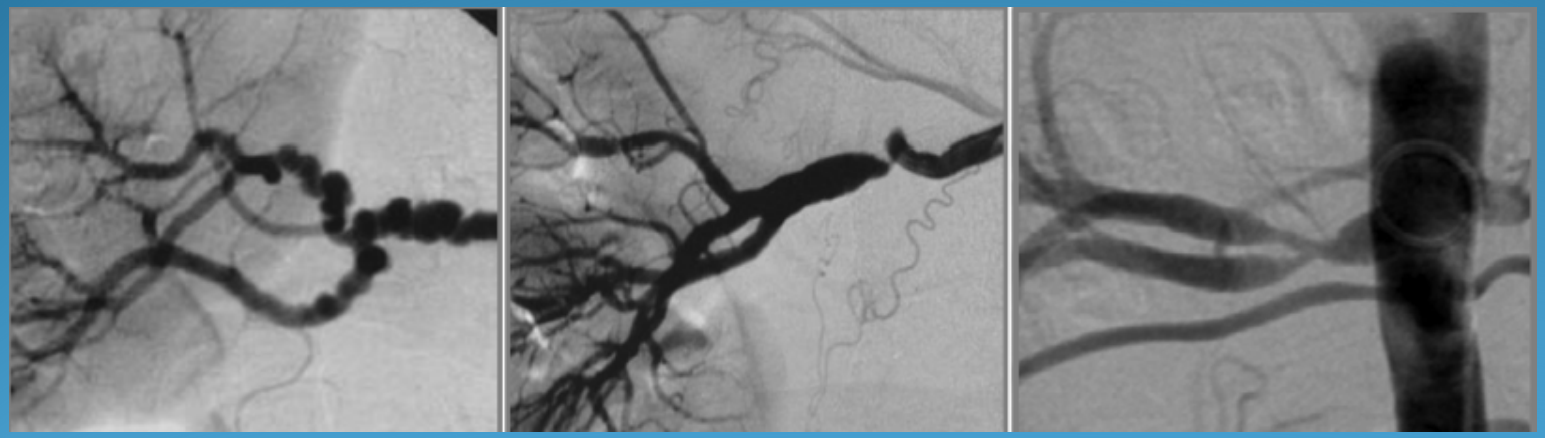

Multifocale Unifocale Tubulaire

Nouvelle classification angio graphique proposée:

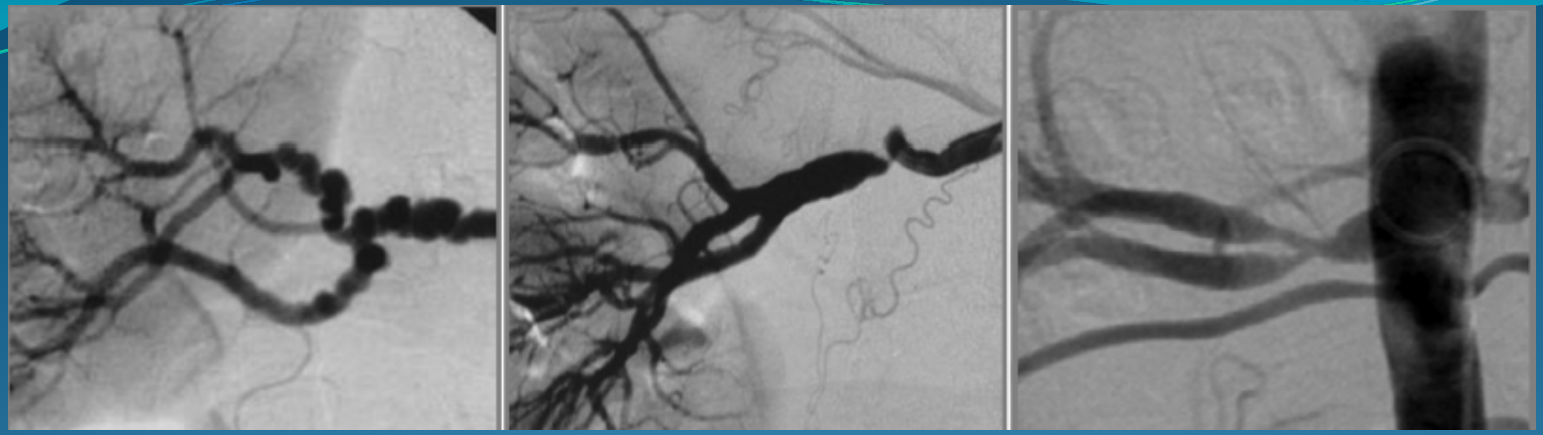

Multifocale | **Unifocale** | **Unifocale**

85%
FMD Médiale
Collier de perles
Femmes
30 à 50 ans
Atteinte moyenne ou distale des AR50% ou carotides 50%
Intoxication ergotamine
Hypoplasie ou coarctation aorte abdominale

FMD intimale 5%
FMD périmédiale 10%
Femmes
<40 ans, sans atherosclérose
Atteinte proximale / moyenne
Ligament arqué
Takayasu
Artérite à cell géante
Neurofibromatose type1
Syndrome Ehlers-Danlos, Allagille, Williams, Turner

Syndrome d'Allagile (ARG)

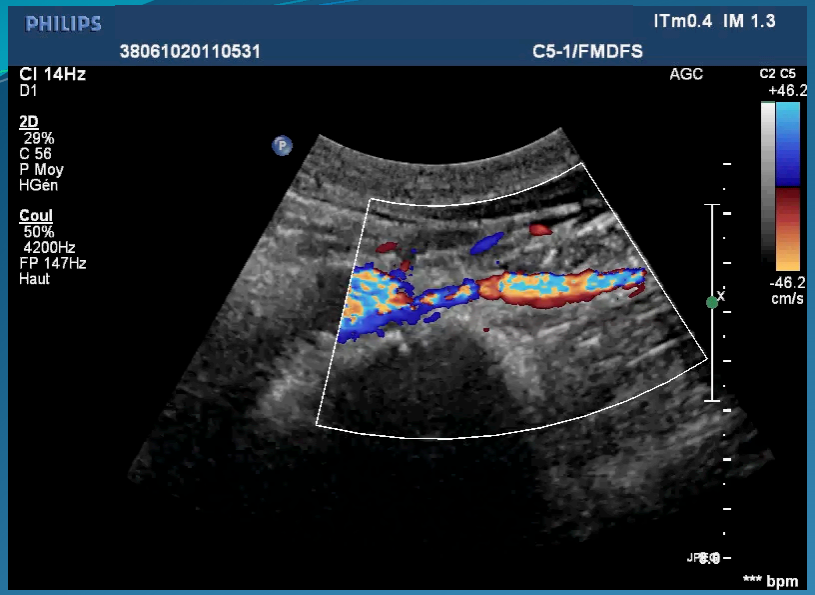

Maladie d'Erdheim Chester

Mediolyse AS

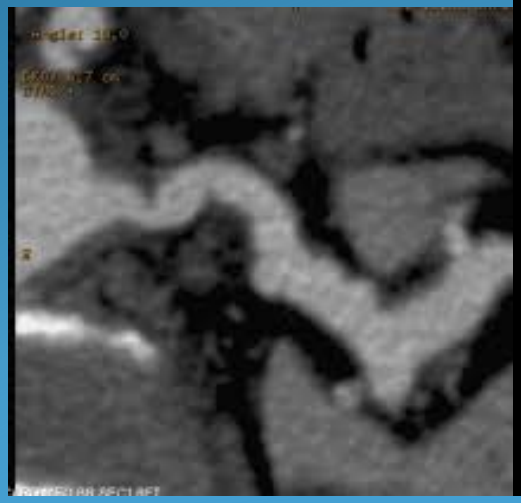

Sténose Radique

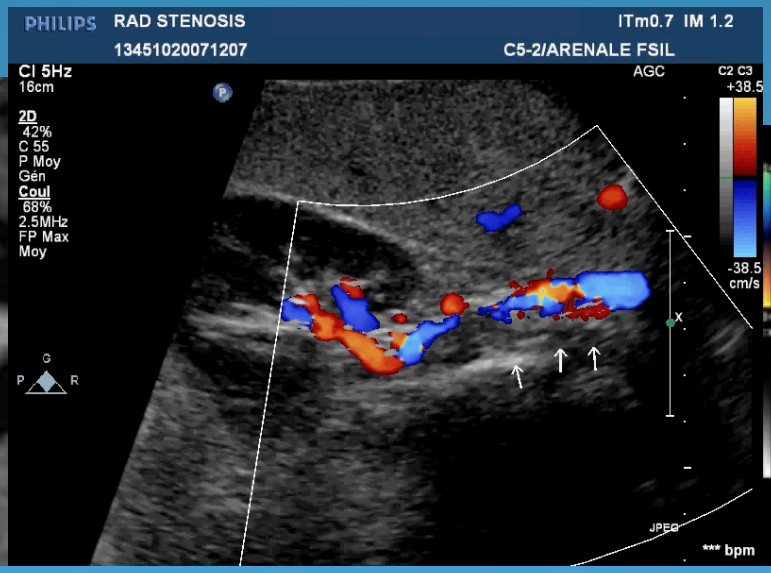

Takayasu

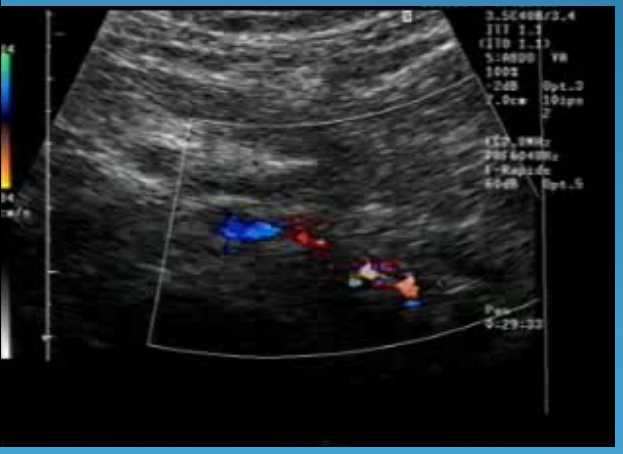

Recherche et Diagnostic de la DFM :

Recherche de la dysplasie dans les autres territoires:

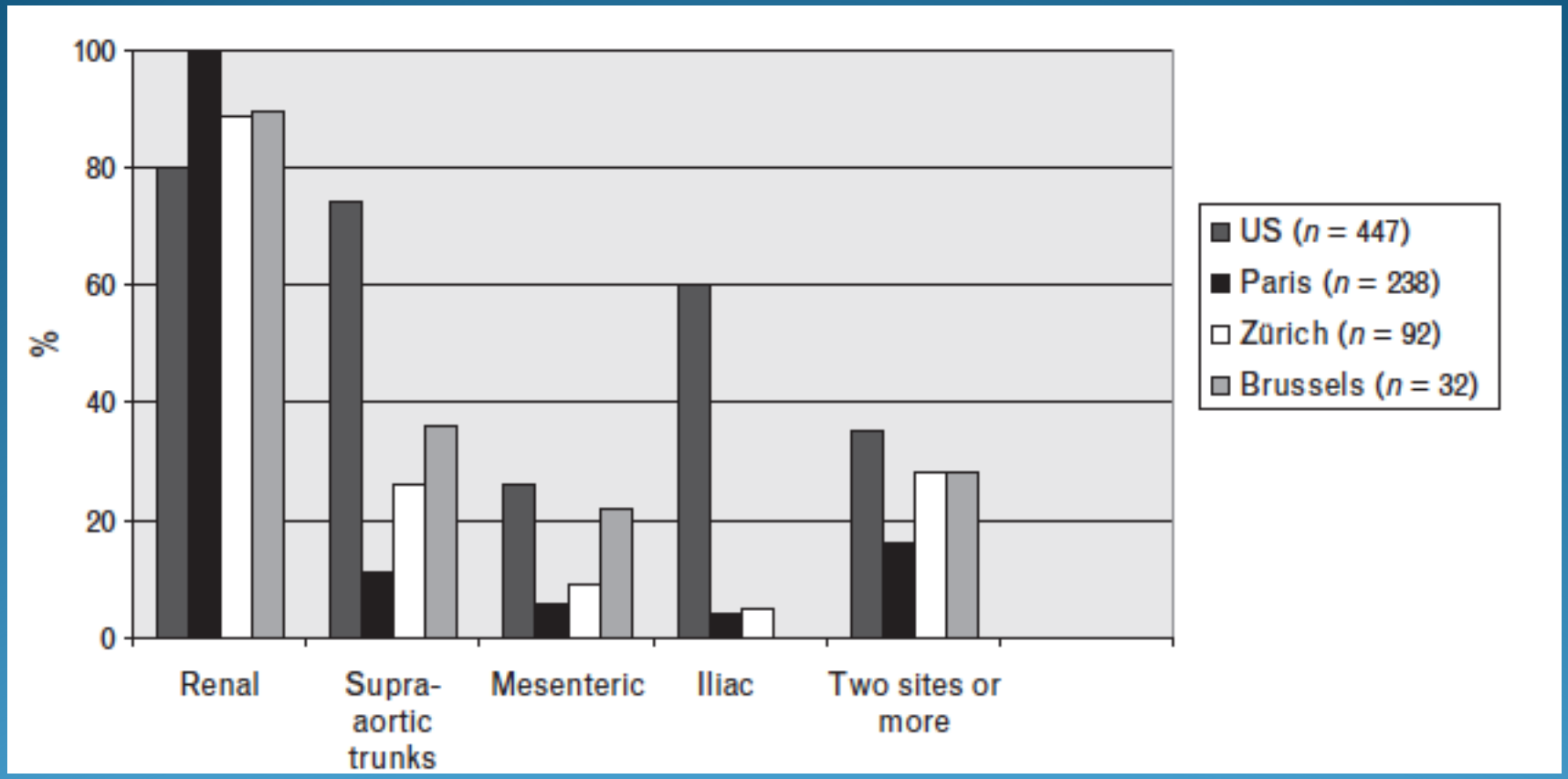

Fréquence de la DFM dans les différents territoires vasculaires

FMD Diagnosis : Occuring lesions : aneurysms

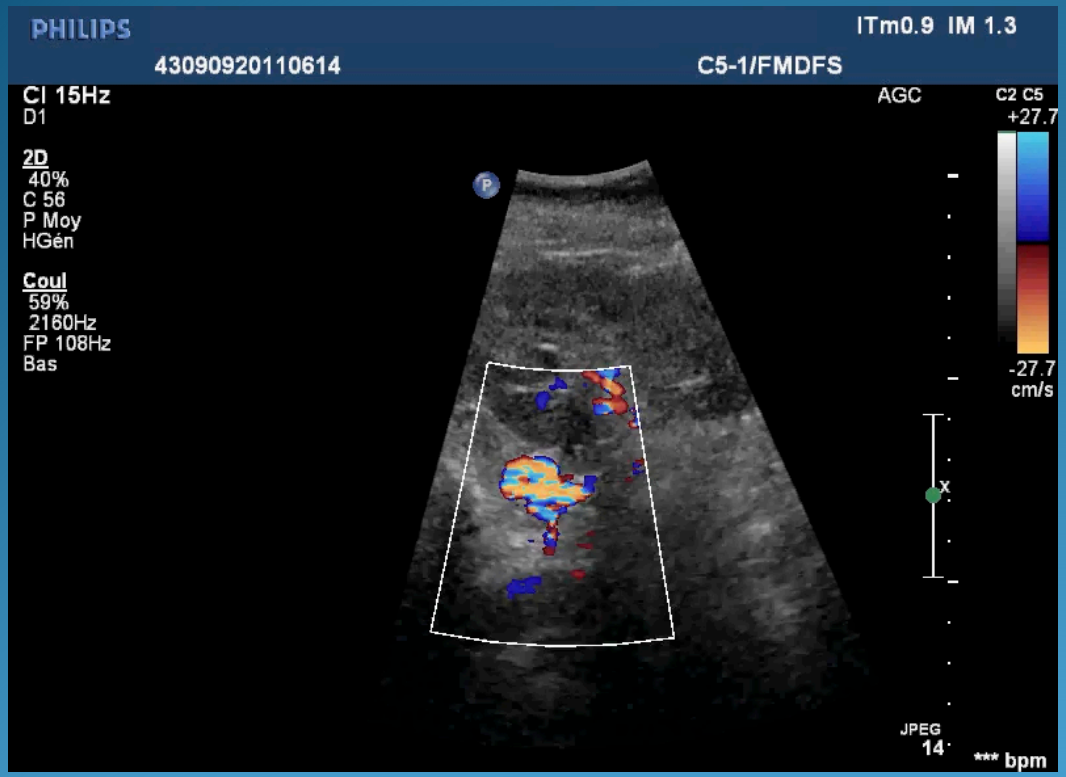

Evolution régulière des AAR
Taux de rupture = 0,3%

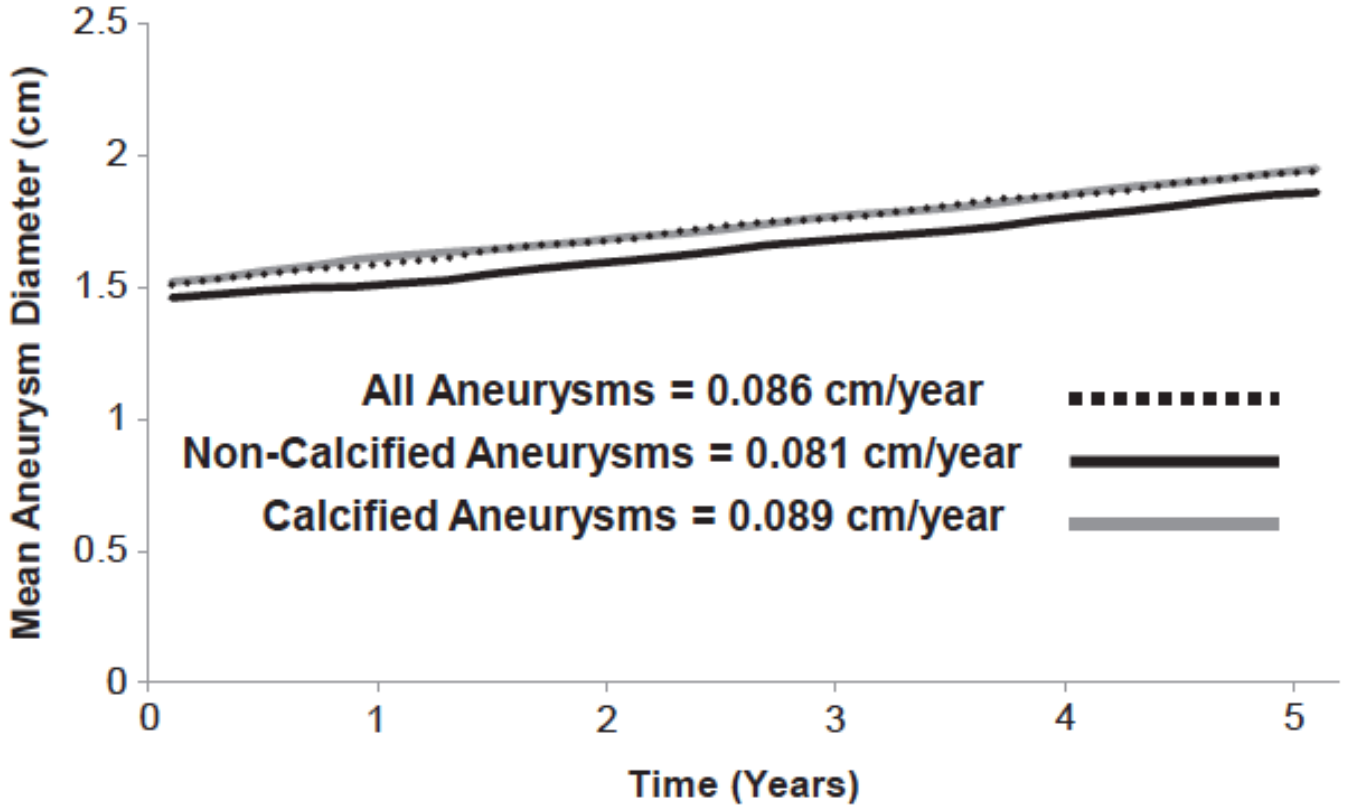

Fig 4. Growth rate of renal artery aneurysms (RAAs) managed with observation.

Anévrisme ARG 22
In/out sans collet

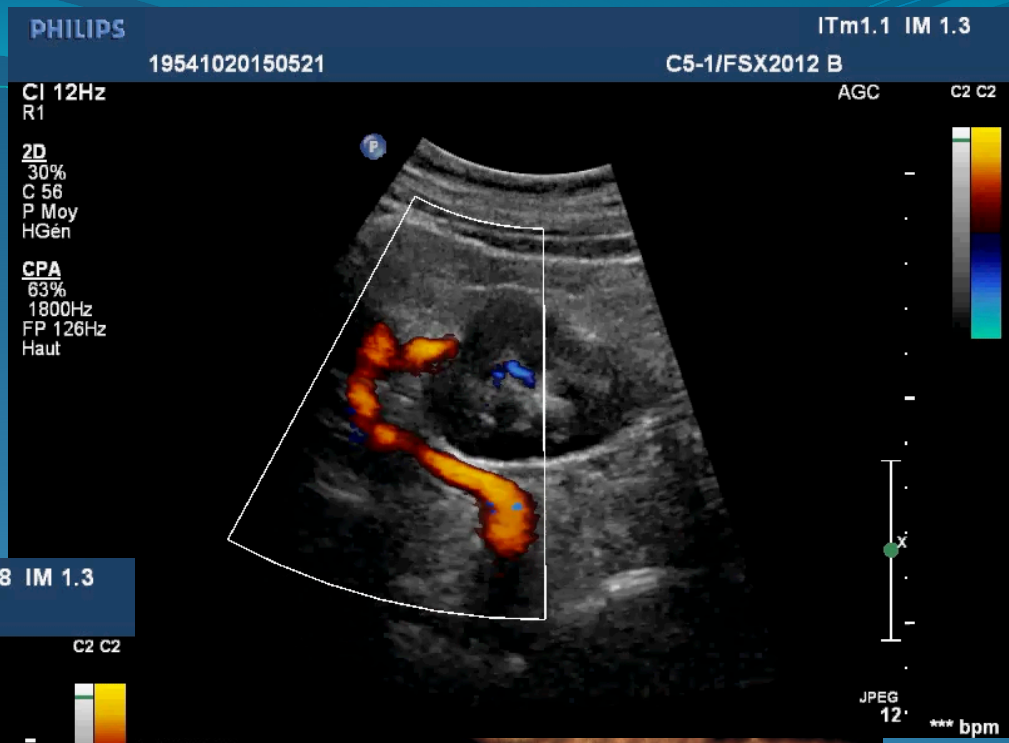

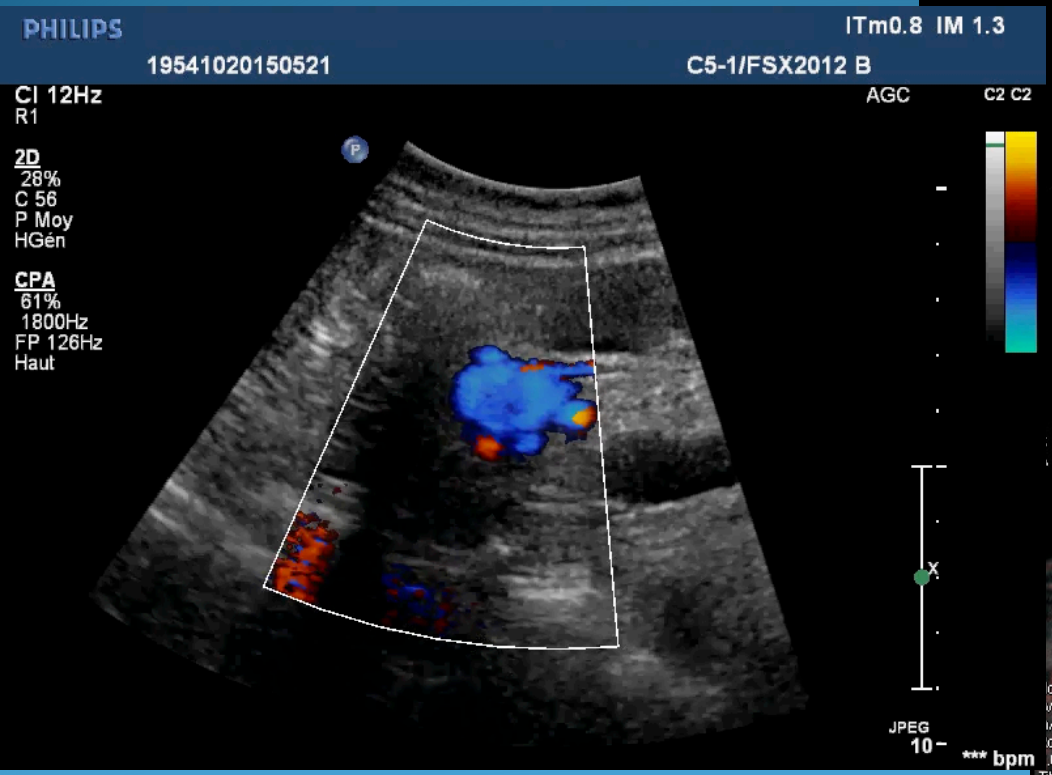

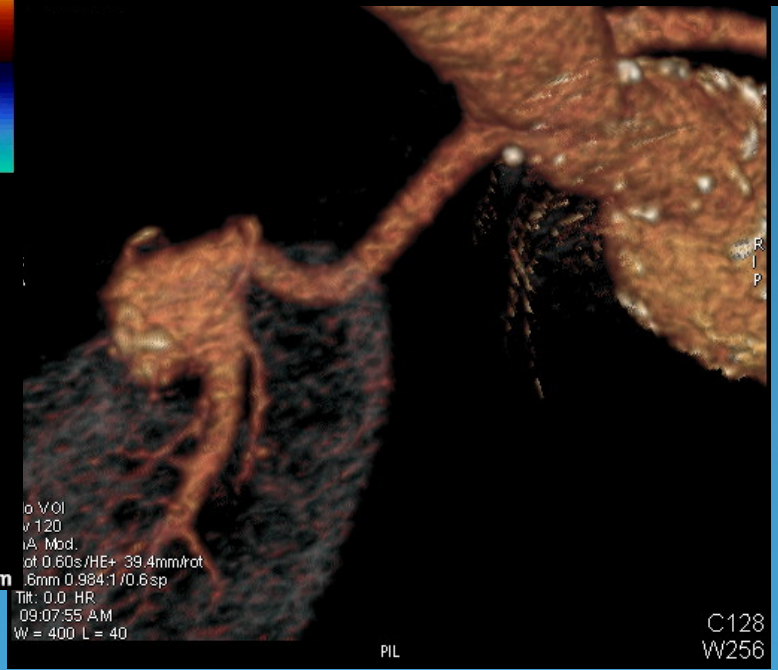

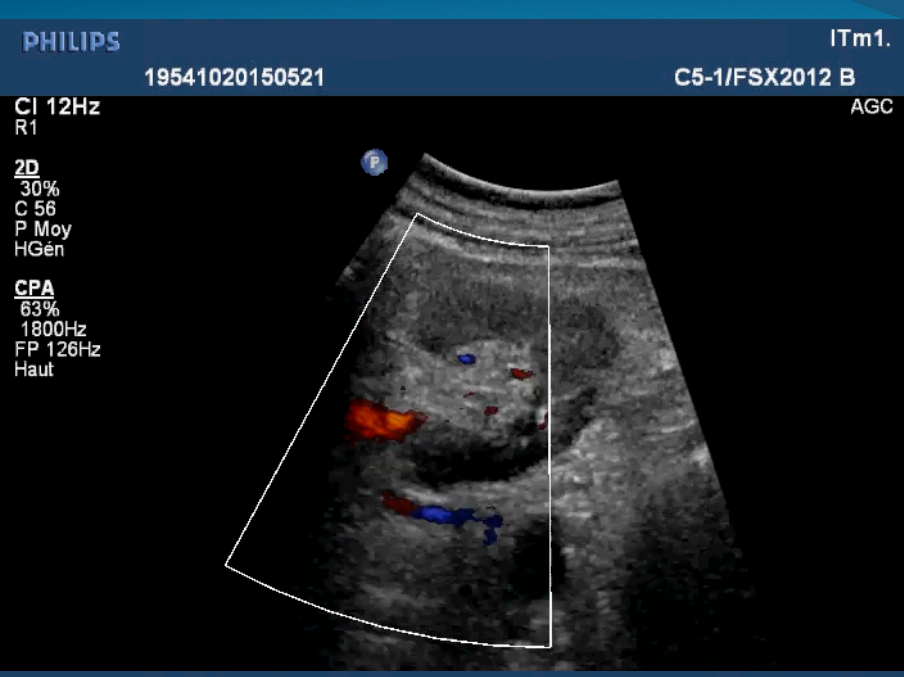
PHILIPS
ITm1.
19541020150521
C5-1/FSX2012 B
CI 12Hz
R1
AGC
2D
30%
C 56
P Moy
HGén
CPA
63%
1800Hz
FP 126Hz
Haut

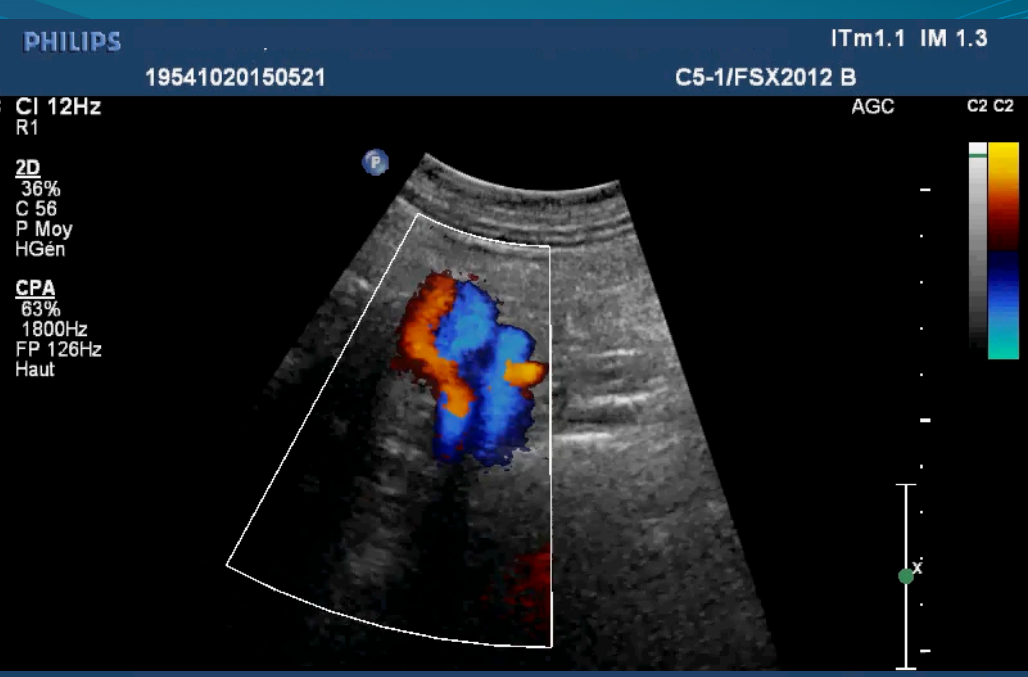
PHILIPS
ITm1.1 IM 1.3
19541020150521
C5-1/FSX2012 B
CI 12Hz
R1
AGC
C2 C2
2D
36%
C 56
P Moy
HGén
CPA
63%
1800Hz
FP 126Hz
Haut

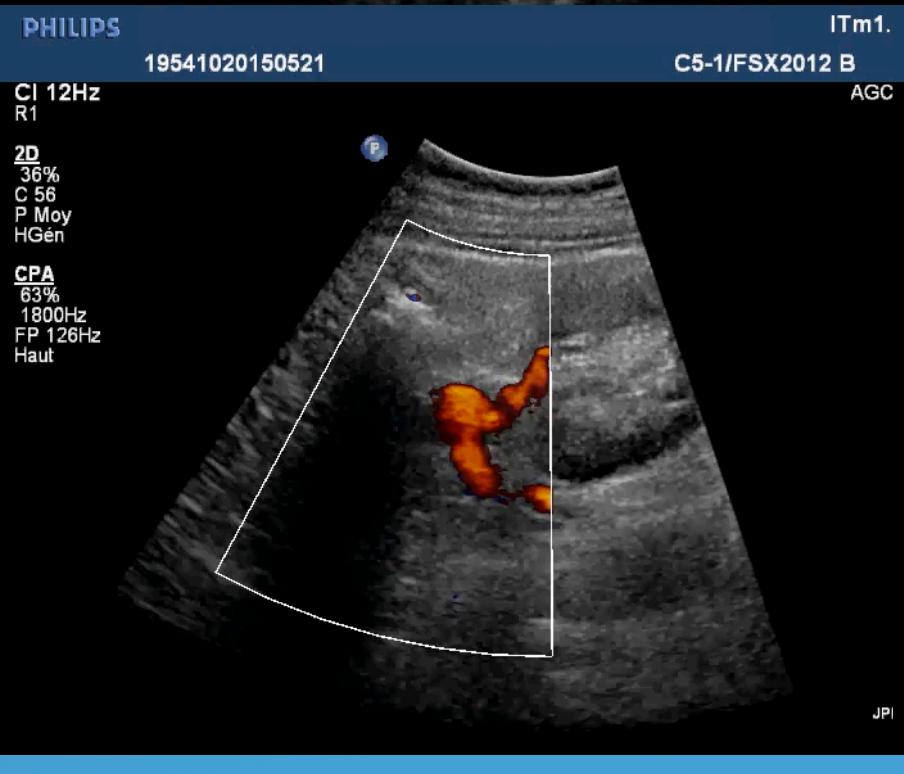
PHILIPS
ITm1.
19541020150521
C5-1/FSX2012 B
CI 12Hz
R1
AGC
2D
36%
C 56
P Moy
HGén
CPA
63%
1800Hz
FP 126Hz
Haut
JPI

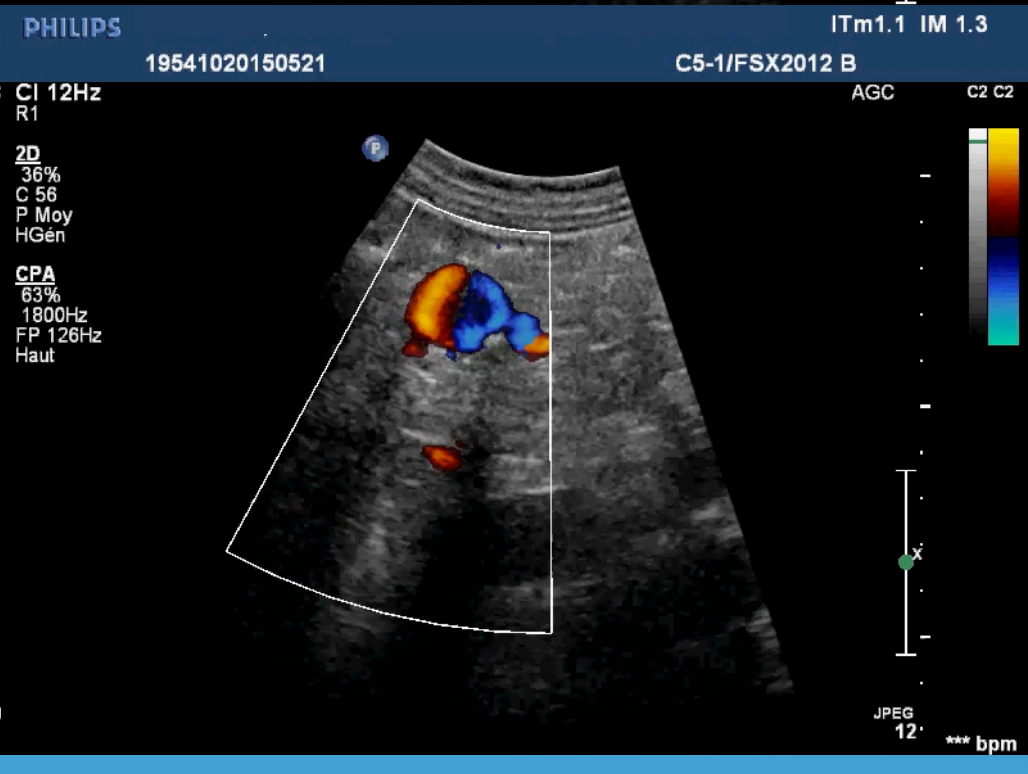
PHILIPS
ITm1.1 IM 1.3
19541020150521
C5-1/FSX2012 B
CI 12Hz
R1
AGC
C2 C2
2D
36%
C 56
P Moy
HGén
CPA
63%
1800Hz
FP 126Hz
Haut
JPEG
*** bpm

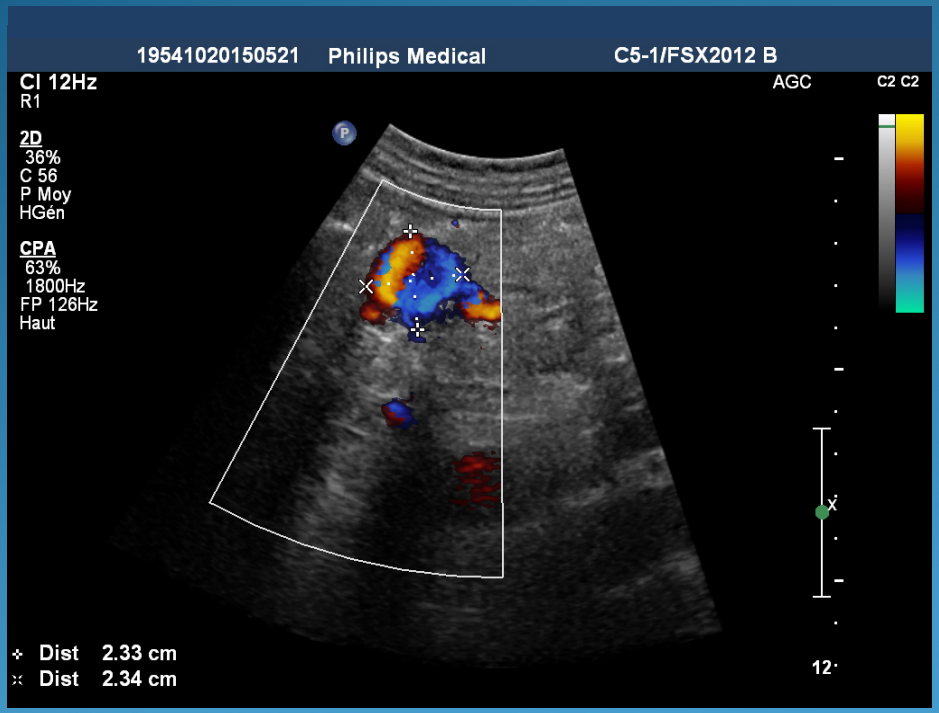
19541020150521 Philips Medical C5-1/FSX2012 B
CI 12Hz
R1
2D
36%
C 56
P Moy
HGén
CPA
63%
1800Hz
FP 126Hz
Haut
AGC
C2 C2
Dist 2.33 cm
Dist 2.34 cm
12

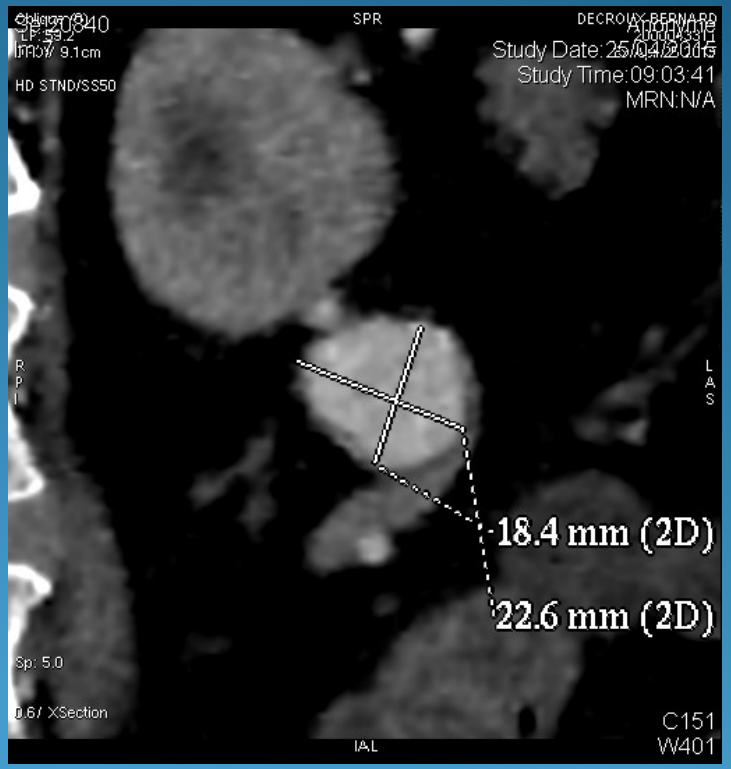
SPR
DECROIX^BERNARD
Study Date:25/04/2013
Study Time:09:03:41
MRN:N/A
HD STND/SS50
18.4 mm (2D)
22.6 mm (2D)
Sp: 5.0
C151
W401

Anévrismes des artères rénales

Savoir les dépister : Facile de passer à coté en ED

Assurer un calendrier de suivi. Indication traitement > 20 mm

Rechercher une atteinte sur un autre territoire pour affiner le diagnostic étiologique

Angioscanner cérébral et A. digestives

Discussion de traitement tenant compte de lente évolution

FMD Diagnosis : Occuring lesions : Dissection

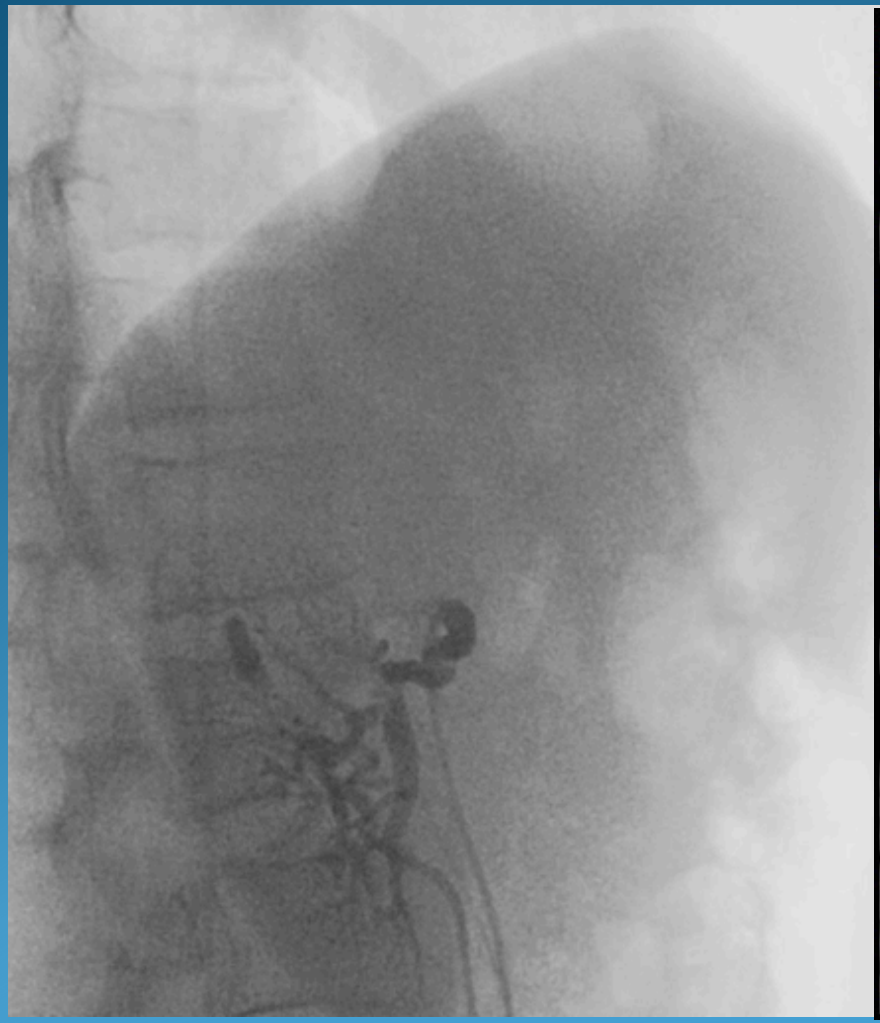

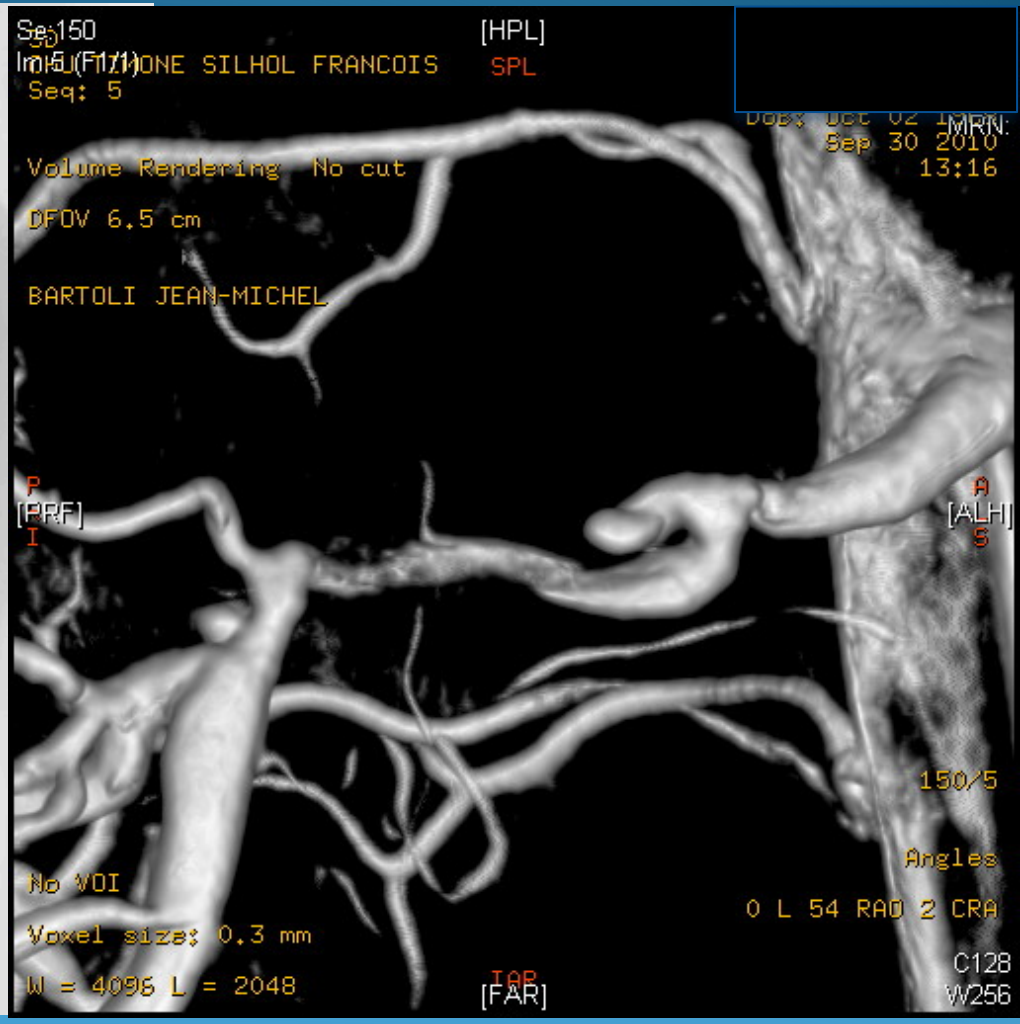

ITm 1.0 IM1.3
P4-2 Abd/AR_FS
16:13:44
16 Hz
8.6 cm
Ech 3
170dB/C 2
Persist Moy
Optim 2D:HG4n
CPA 66% Ech 1
FP Max
PRF 1500 Hz
Optim flux: V haut
N/B 0 Pg 0
Coul 0 Pg 0
CPA
-0
-1
-2
-3
-4
-5
-6
-7
-8

Dissection des artères rénales

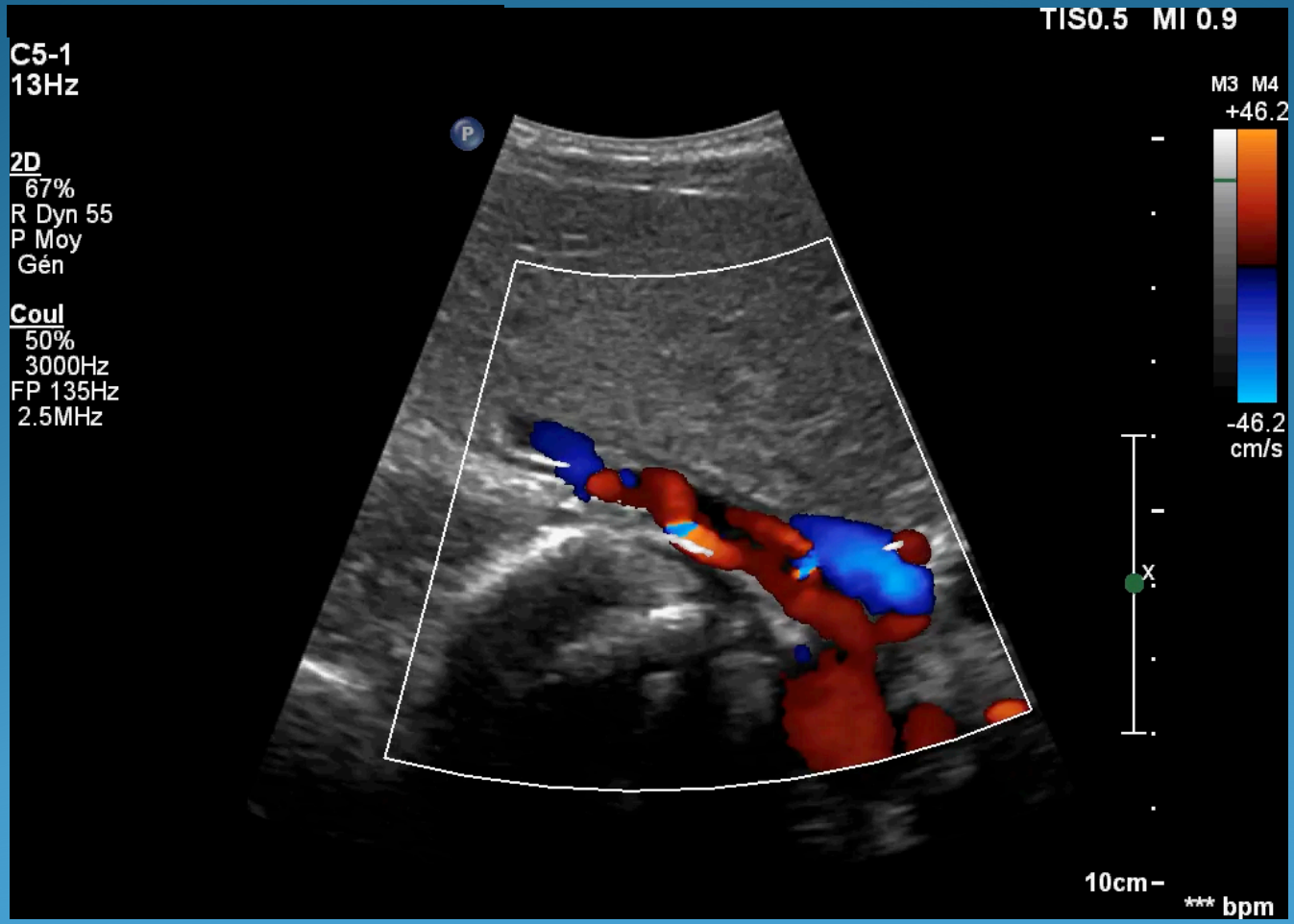

Recherche clinique : etiologie

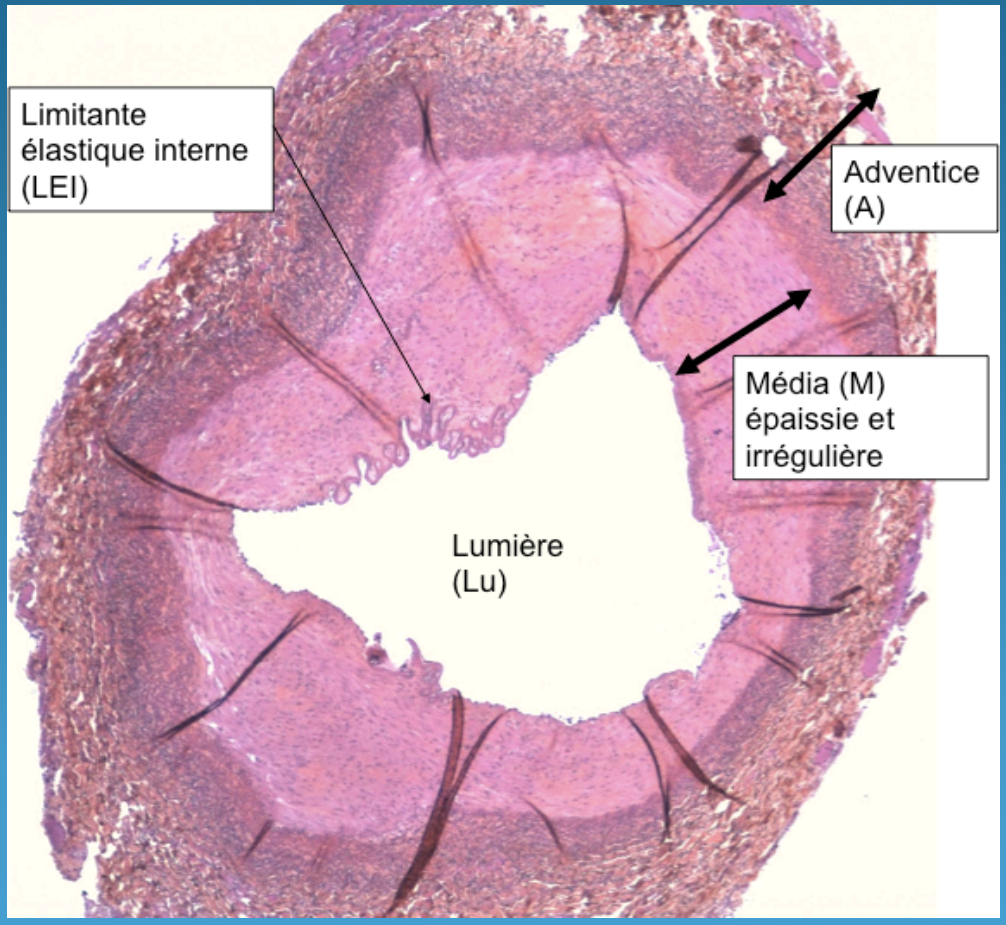

Technique Hold on

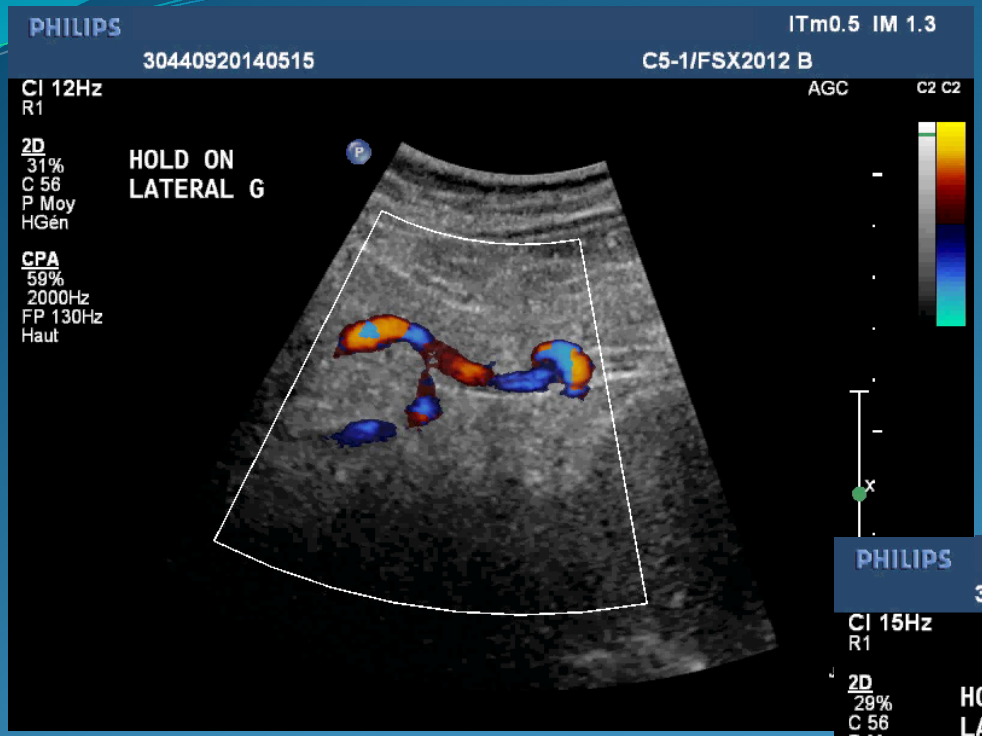

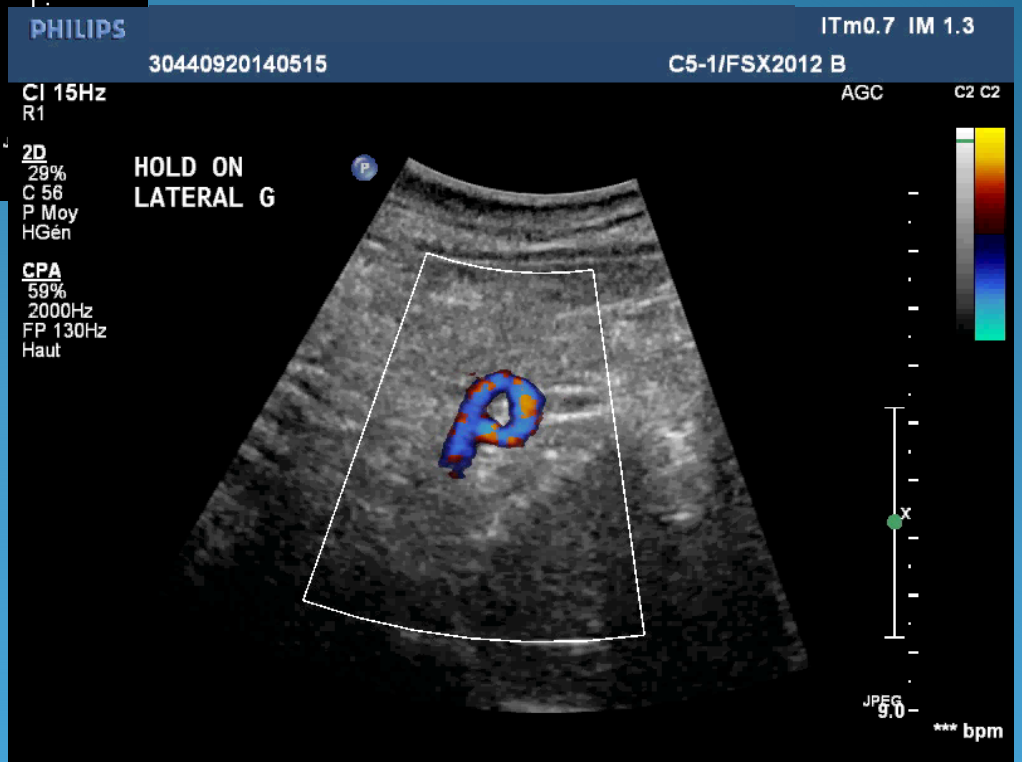

Choisissez bien votre angle

Cos 90	0
Cos 75	0.26
Cos 60	0.5
Cos 30	0.86

Plus les vélocités sont élevées, plus la correction d'angle les affectent

Velocity 1 m/s

Error of 20%

Estimated velocity 1.2 m/s

Velocity 2 m/s

Error of 20%

Estimated velocity 2,4 m/s

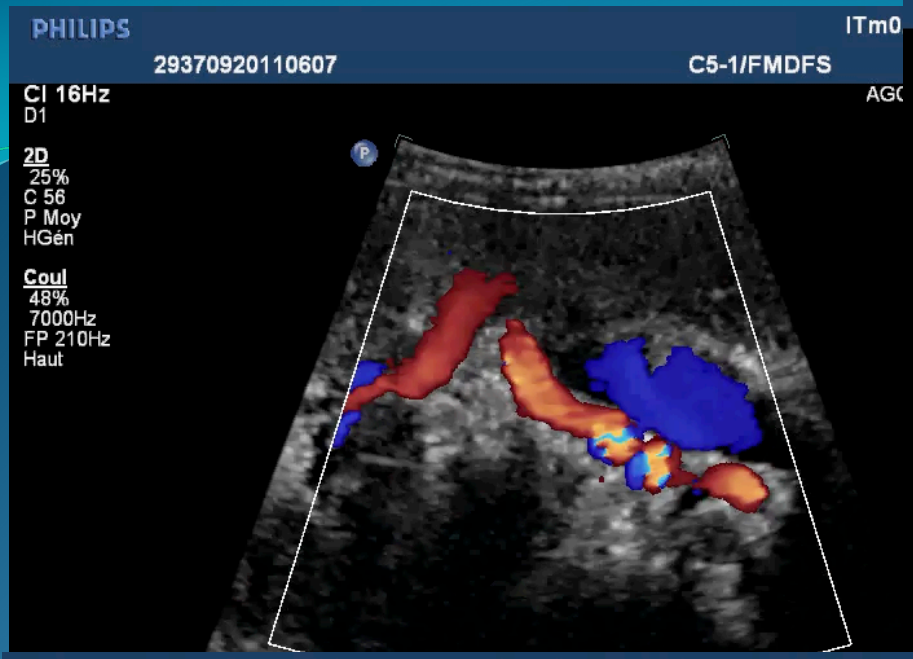
PHILIPS
29370920110607
C5-1/FMDFS
CI 16Hz
D1
2D
25%
C 56
P Moy
HGén
Coul
48%
7000Hz
FP 210Hz
Haut
AGC

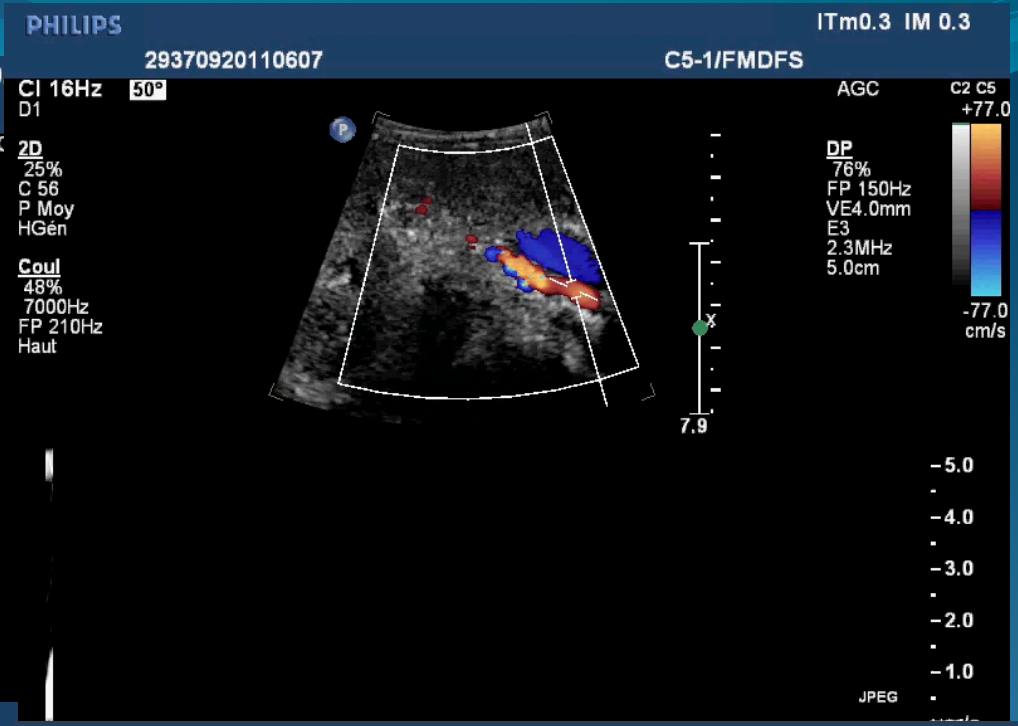
PHILIPS
ITm0.3 IM 0.3
29370920110607
C5-1/FMDFS
CI 16Hz
50°
D1
2D
25%
C 56
P Moy
HGén
Coul
48%
7000Hz
FP 210Hz
Haut
AGC
C2 C5
+77.0
DP
76%
FP 150Hz
VE4.0mm
E3
2.3MHz
5.0cm
-77.0
cm/s
7.9
5.0
4.0
3.0
2.0
1.0
JPEG

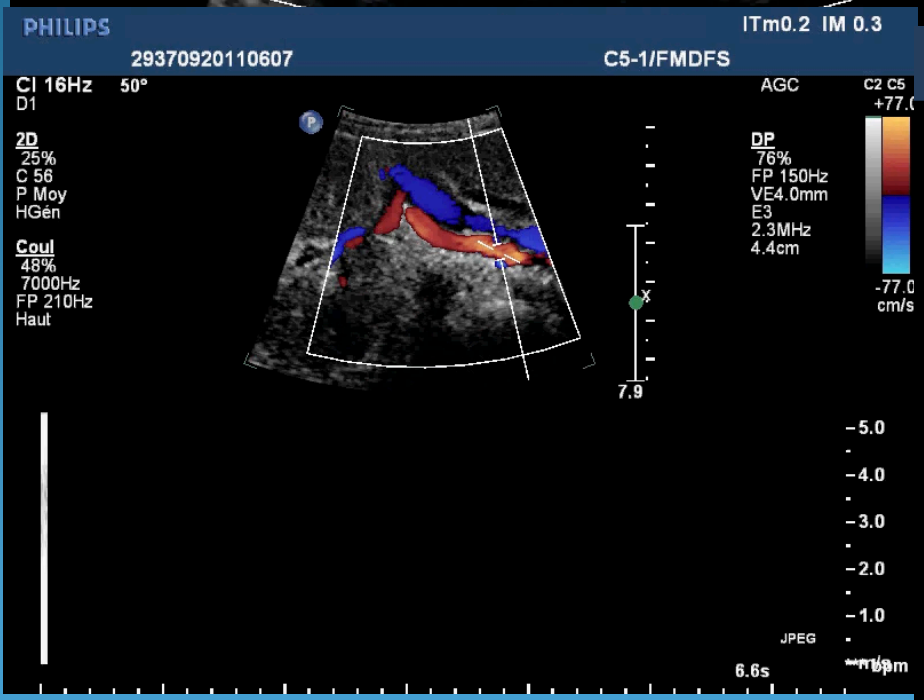
PHILIPS
ITm0.2 IM 0.3
29370920110607
C5-1/FMDFS
CI 16Hz
50°
D1
2D
25%
C 56
P Moy
HGén
Coul
48%
7000Hz
FP 210Hz
Haut
AGC
C2 C5
DP
76%
FP 150Hz
VE4.0mm
E3
2.3MHz
4.4cm
-77.0
cm/s
7.9
5.0
4.0
3.0
2.0
1.0
JPEG
6.6s

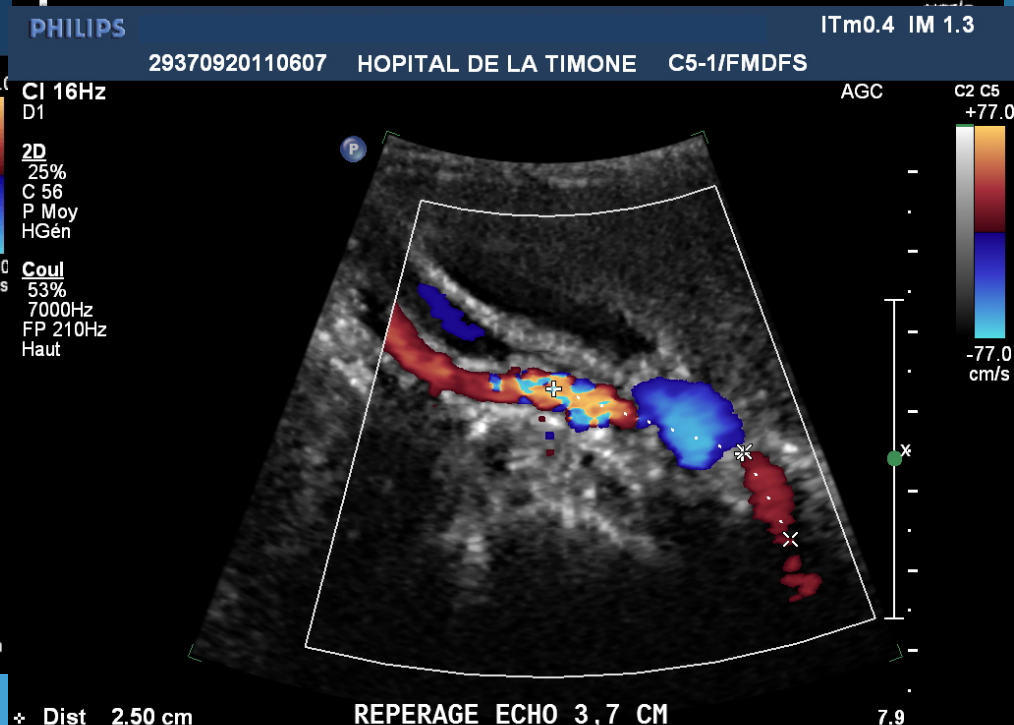
PHILIPS
ITm0.4 IM 1.3
29370920110607
HOPITAL DE LA TIMONE
C5-1/FMDFS
CI 16Hz
D1
2D
25%
C 56
P Moy
HGén
Coul
53%
7000Hz
FP 210Hz
Haut
AGC
C2 C5
+77.0
-77.0
cm/s
Dist 2.50 cm
REPERAGE ECHO 3.7 CM
7.9

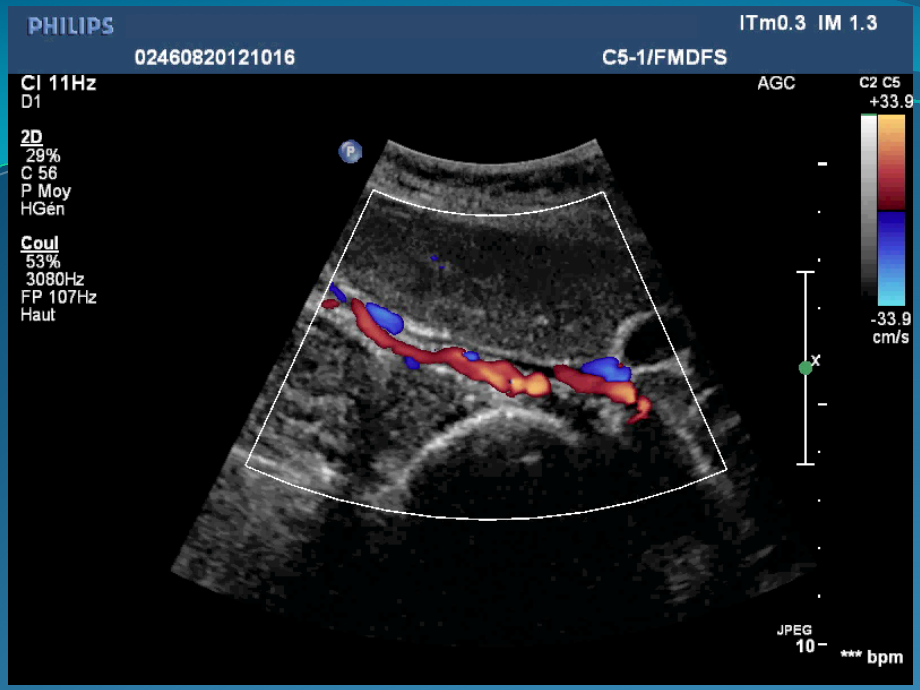
PHILIPS
ITm0.3 IM 1.3
02460820121016
C5-1/FMDFS
CI 11Hz
D1
AGC
C2 C5
+33.9
2D
29%
C 56
P Moy
HGén
Coul
53%
3080Hz
FP 107Hz
Haut
-33.9
cm/s
JPEG
10
*** bpm

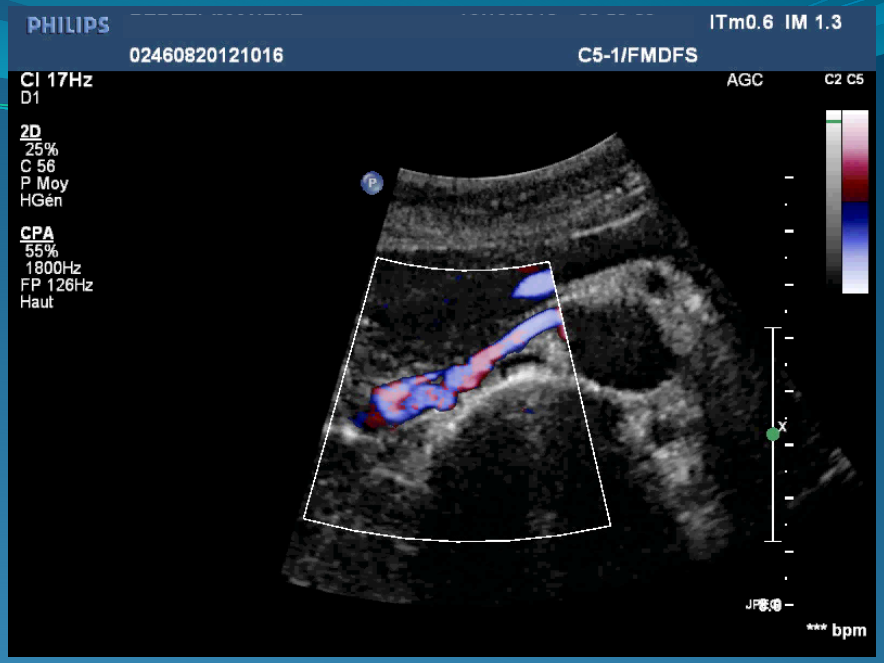
PHILIPS
ITm0.6 IM 1.3
02460820121016
C5-1/FMDFS
CI 17Hz
D1
AGC
C2 C5
2D
25%
C 56
P Moy
HGén
CPA
55%
1800Hz
FP 126Hz
Haut
*** bpm

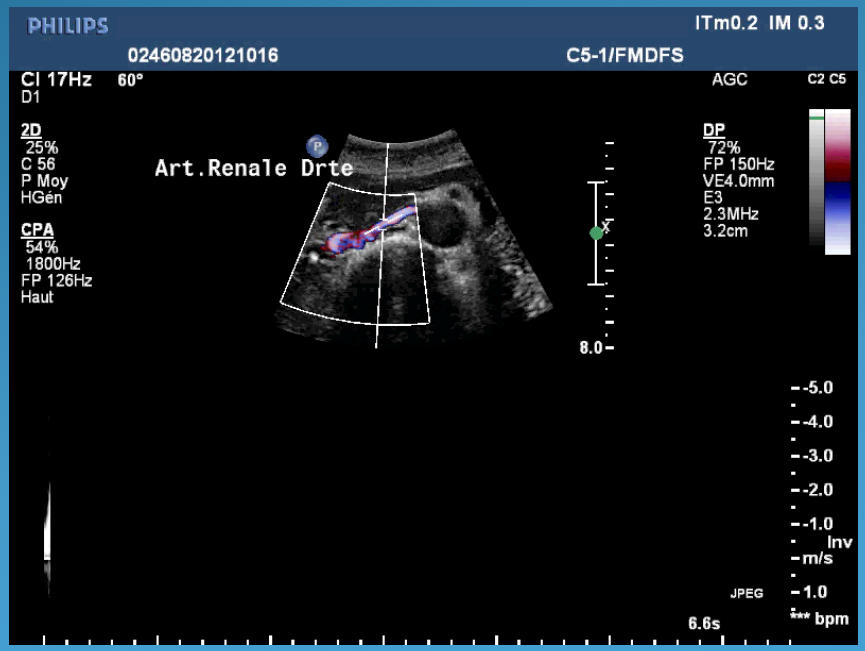
PHILIPS
ITm0.2 IM 0.3
02460820121016
C5-1/FMDFS
CI 17Hz
60°
D1
AGC
C2 C5
2D
25%
C 56
P Moy
HGén
CPA
54%
1800Hz
FP 126Hz
Haut
Art.Renale Drte
DP
72%
FP 150Hz
VE4.0mm
E3
2.3MHz
3.2cm
8.0
-5.0
-4.0
-3.0
-2.0
-1.0
Inv
m/s
1.0
JPEG
6.6s
*** bpm

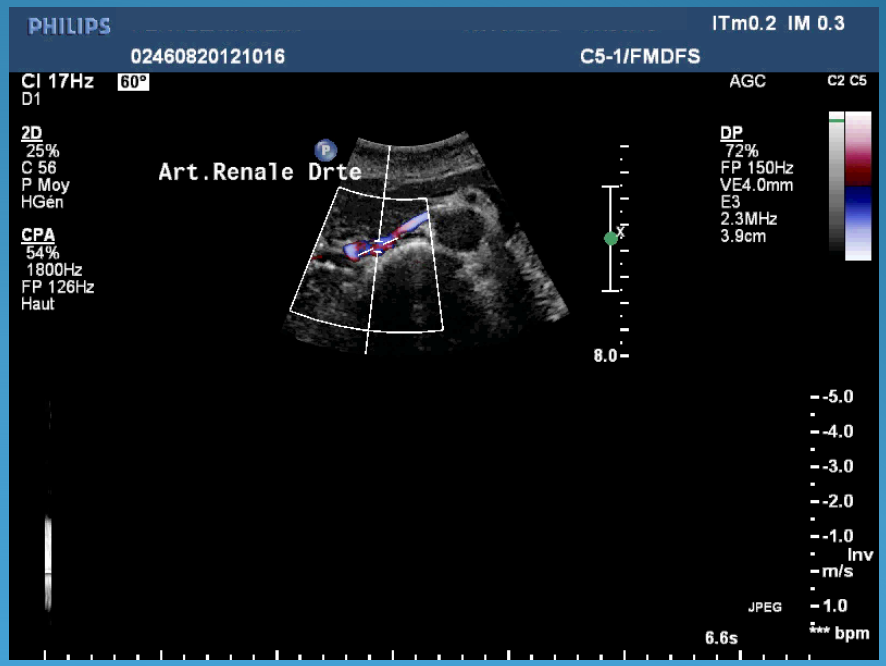
PHILIPS
ITm0.2 IM 0.3
02460820121016
C5-1/FMDFS
CI 17Hz
60°
D1
AGC
C2 C5
2D
25%
C 56
P Moy
HGén
CPA
54%
1800Hz
FP 126Hz
Haut
Art.Renale Drte
DP
72%
FP 150Hz
VE4.0mm
E3
2.3MHz
3.9cm
8.0
-5.0
-4.0
-3.0
-2.0
-1.0
Inv
m/s
1.0
JPEG
6.6s
*** bpm

Mesure des pressions trans sténotique

	PAo	Pdistale	Pdistale/Pao FFR	PAo-Pdistale
Repos	122	115	0,94	20
Dopamine	129	107	**0,88**	**23**

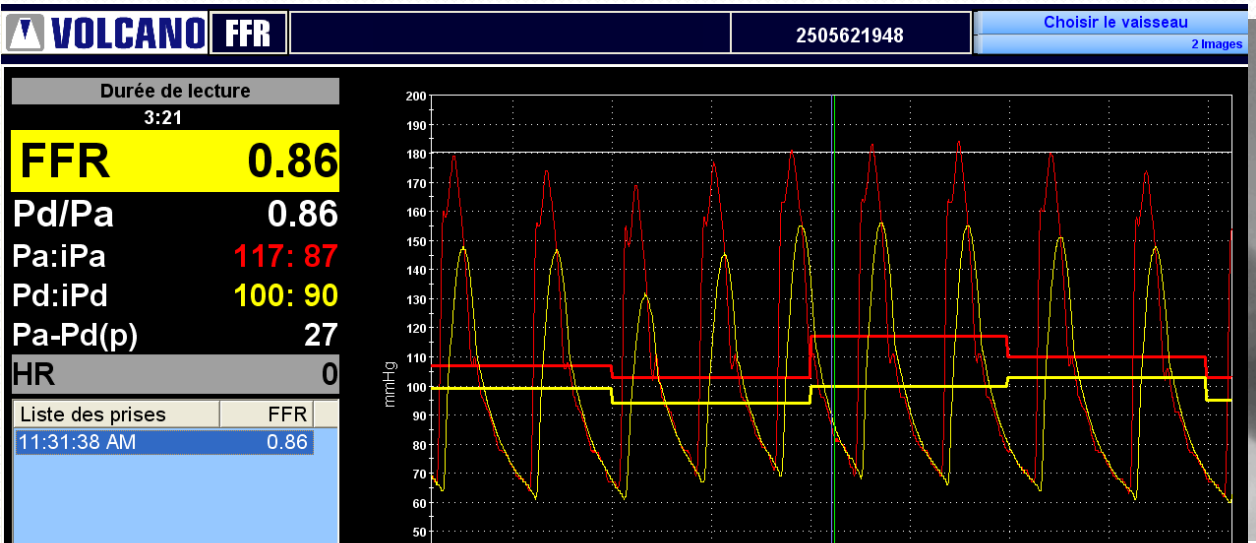

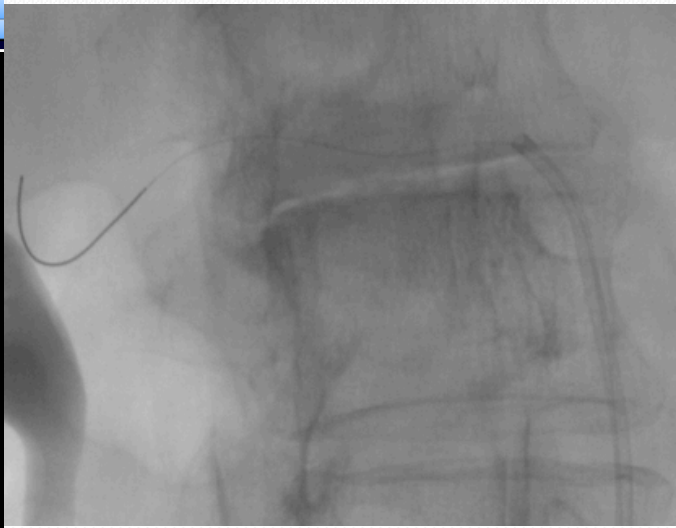

PHILIPS
ITm0.6 IM 1.3
29370920110607
C5-1/FMDFS
CI 37Hz
D1
Z 2.0
2D
27%
C 59
P Moy
HRés
AGC
C2
JPEG
*** bpm

Critères écho-doppler qualitatifs :

1) Aspect de perles enfilées couleur/énergie
2) Epaississement irrégulier de la paroi vasculaire
3) Diaphragmes intra vasculaire : signe du peigne
4) Variations irrégulière des vélocités doppler : coup de râpe acoustique

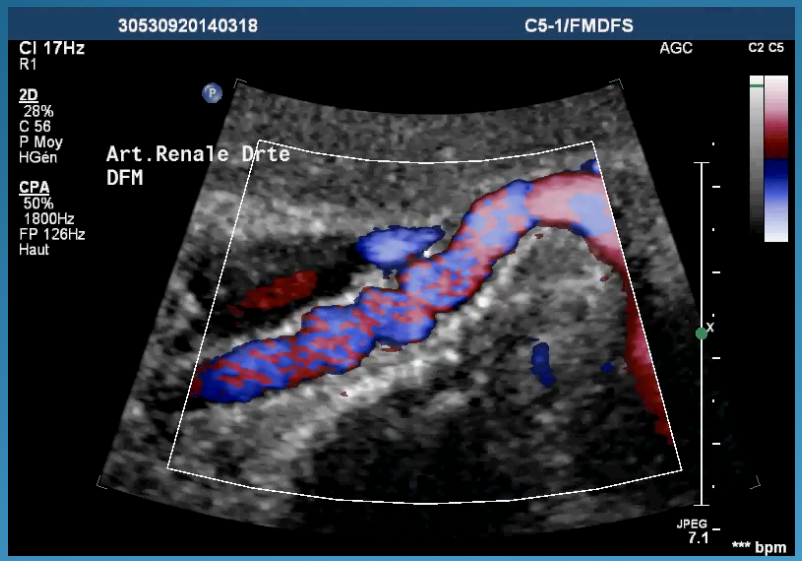

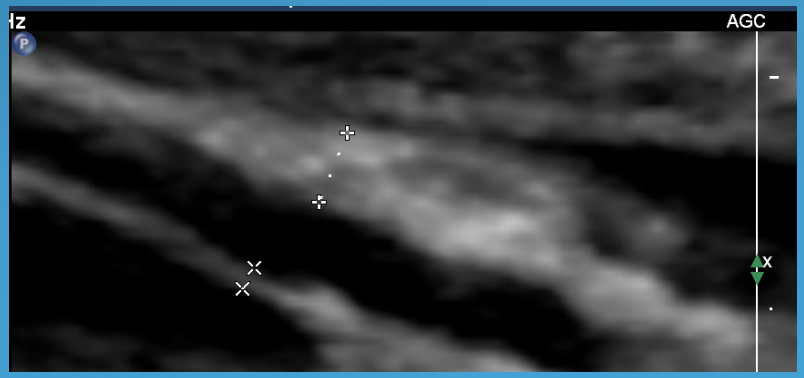

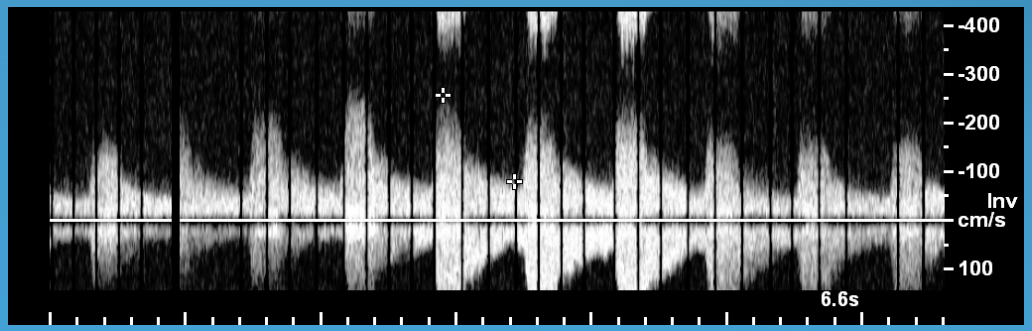

Immunohistochimie : Expression de recepteurs à la progestérone dans la média des DFM

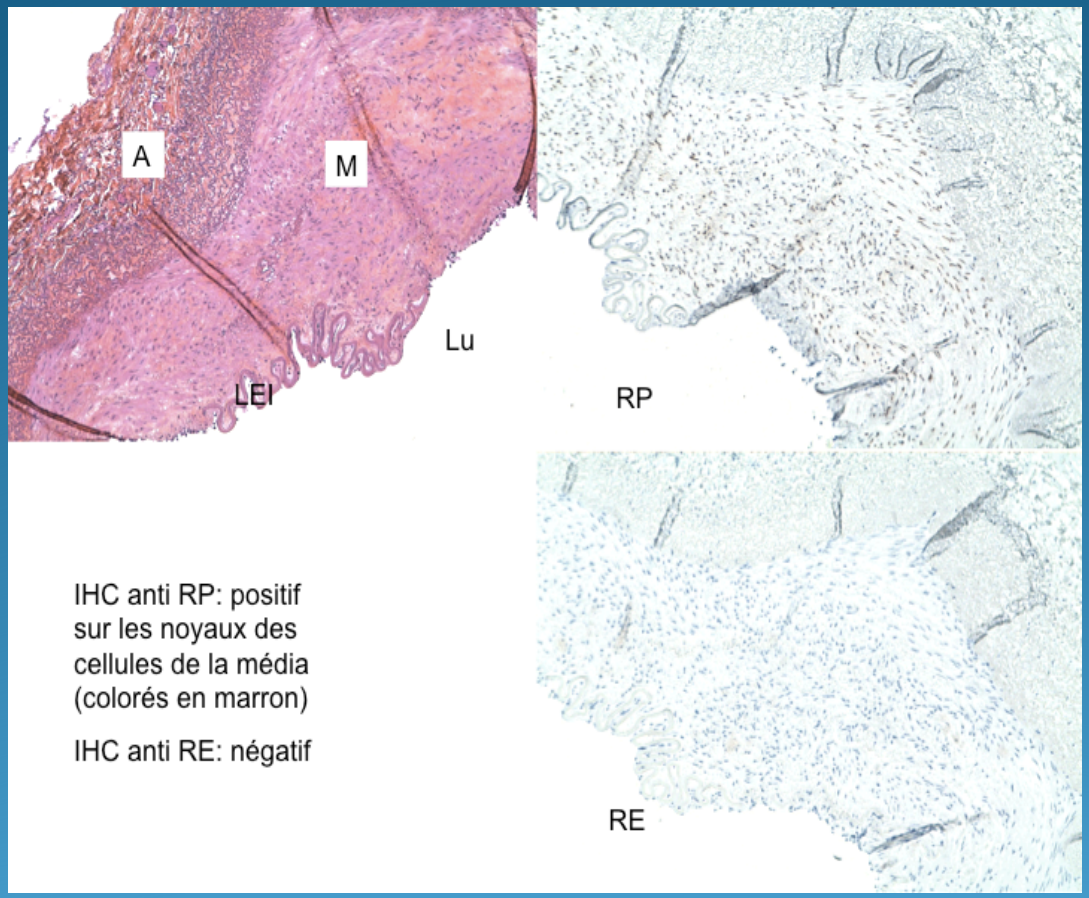

Expression of Progesterone receptors in renovascular fibromuscular dysplasia : an histologic study

Silhol F, Sarlon G, Daniel L, Cohen S, Chetaille B, Bartoli JM, Piquet P, Vaïsse B.

Hypertension Unit, Pole cardiovasculaire,

CHU Timone Marseille

(on press).

.

Characterization of adenosine A_2 receptors in peripheral blood mononuclear cells of patients with fibromuscular dysplasia

François Silhol[1] · Marion Marlinge[2,3] · Claire Guiol[2] · Mohamed Chefrour[3] · Patrick Mace[3] · Christine Criado[2] · Nathalie Kipson[2] · Bernard Vaisse[1] · Donato Vairo[2] · Gabrielle Sarlon[1] · Jean Ruf[2] · Anne Donnet[4] · Laurie Bruzzese[2] · Giovanna Mottola[2] · Régis Guieu[2,3,4] · Emmanuel Fenouillet[2,5]

Received: 15 November 2019 / Revised: 25 November 2019 / Accepted: 25 November 2019

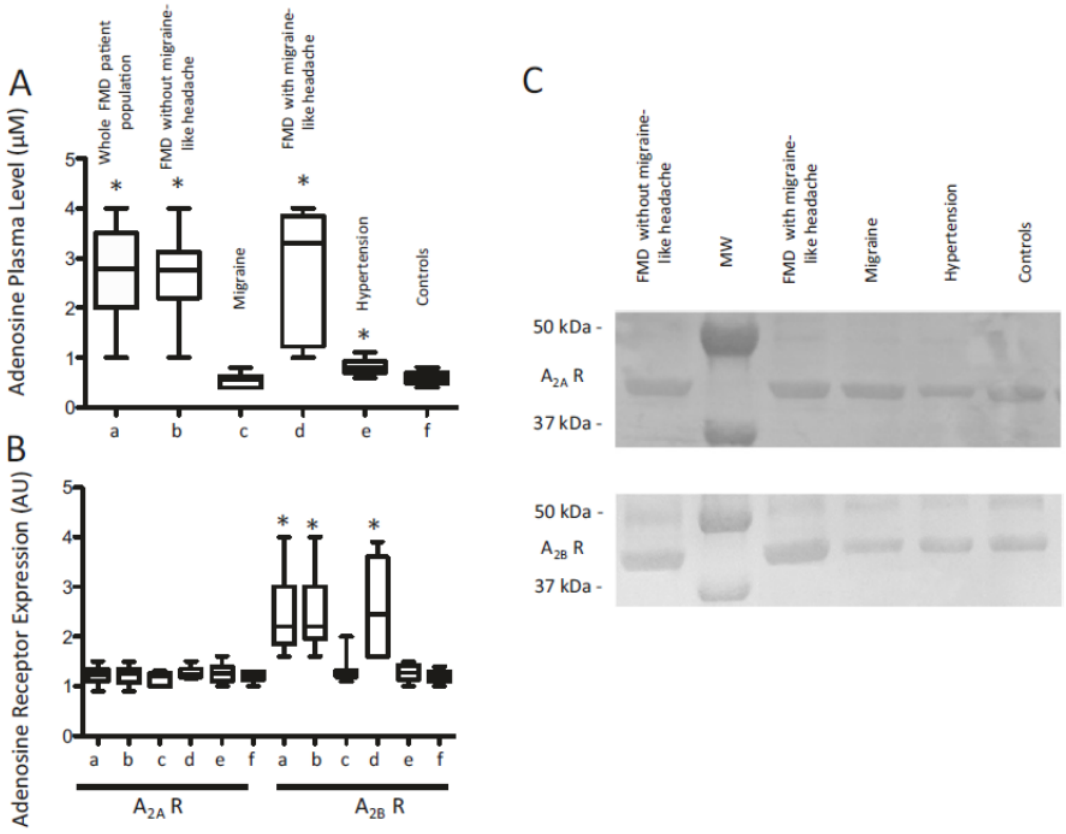

Fig. 1 Adenosine plasma level and A_{2A}- or A_{2B}-receptor expression in patients with fibromuscular dysplasia (FMD), migraine or both, as well as in controls. The adenosine plasma level (**a**) and A_{2A} and A_{2B} receptor. **a** The entire FMD patient population; **b** FMD without migraine-like headache patients; **c** migraine patients; **d** FMD with migraine-like headache patients; **e** hypertensive patients (hypertension); **f** controls. Examples of Western blots for A receptor expression (top) and A receptor expression (bottom) in peripheral blood mononuclear cells. $*p < 0.01$ compared with controls. MW molecular weight

Hypertension Research
https://doi.org/10.1038/s41440-019-0379-3

Our results indicate that FMD is associated with high $A_{2B}R$ expression and high APLs, irrespective of the presence of migraine-like headache. The mechanistic role of $A_{2B}R$ in FMD needs to be further studied. $A_{2B}R$ production measured by using simple blood collection may represent a valuable biological marker for FMD and aid in FMD diagnosis.

Hypertension Research
https://doi.org/10.1038/s41440-019-0379-3

Anevrismes

sténoses AR/HTA

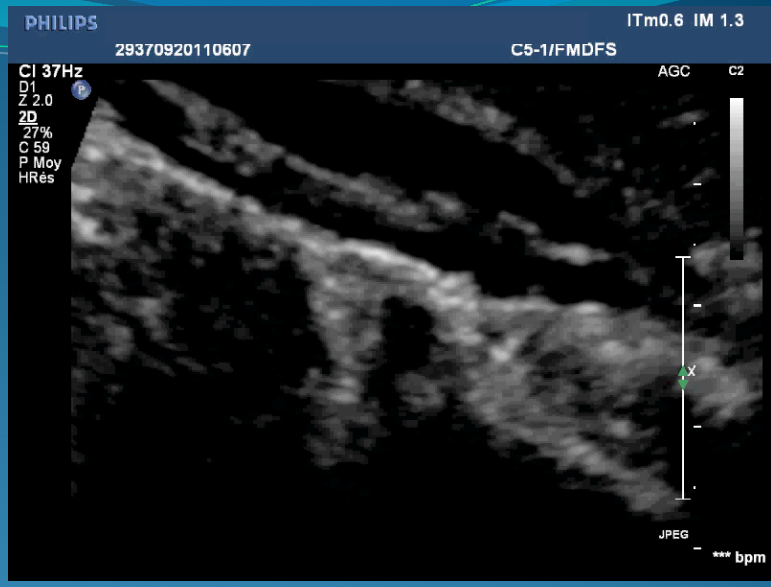

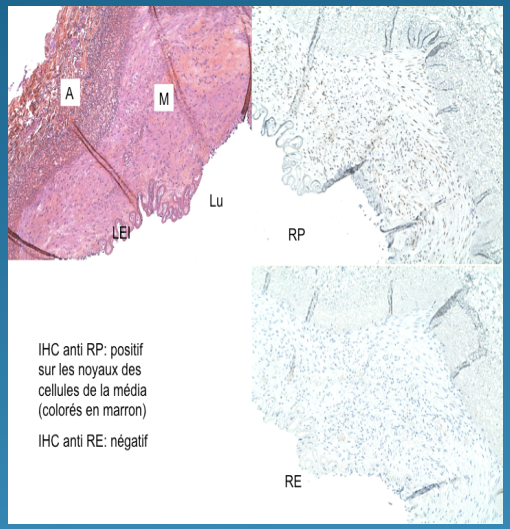

Genetique / Progesterone

Tortuosités

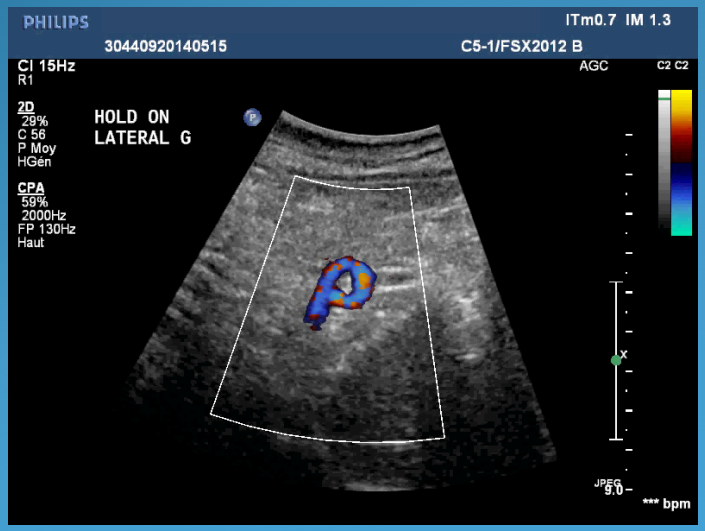

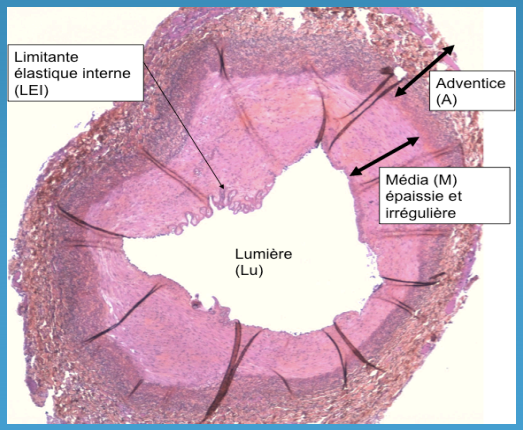

Dissections/spasme A2Br ?

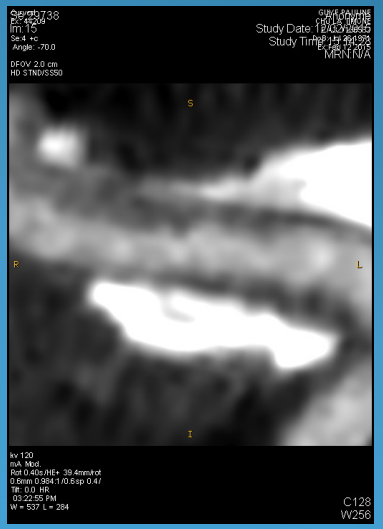

Conclusion DFM

Exploration complète des formes d'expression
Exploration des autres territoires
Exploration des collatéraux

Dépistage par imagerie et biologique en attendant un diagnostic génétique

Suivi post ACT = ECHO DOPPLER + MAPA + BIOLOGIE

Centres compétences des DFM

Clinical case #87

A 44-year-old woman comes to the consultation for clinical hypertension, headache

Cardiovascular risk factors = 0
No history of high blood pressure, migraine disease
Mother : Stroke 52 Years old

Clinical examination:
BP = 163/95 mmHg
Slight epigastric breath

Bio analysis : CKD EPI= 90 ml/mn, Kalemia = 3,9

Ambulatory blood pressure measurement

ABPM = 138/91 mmHg day - 125/80 mmHg night

Moderate sténosis of renal artery distal trunc
PSV = 240 cm/sec
RRAo = 3
IR bilat = 0,55

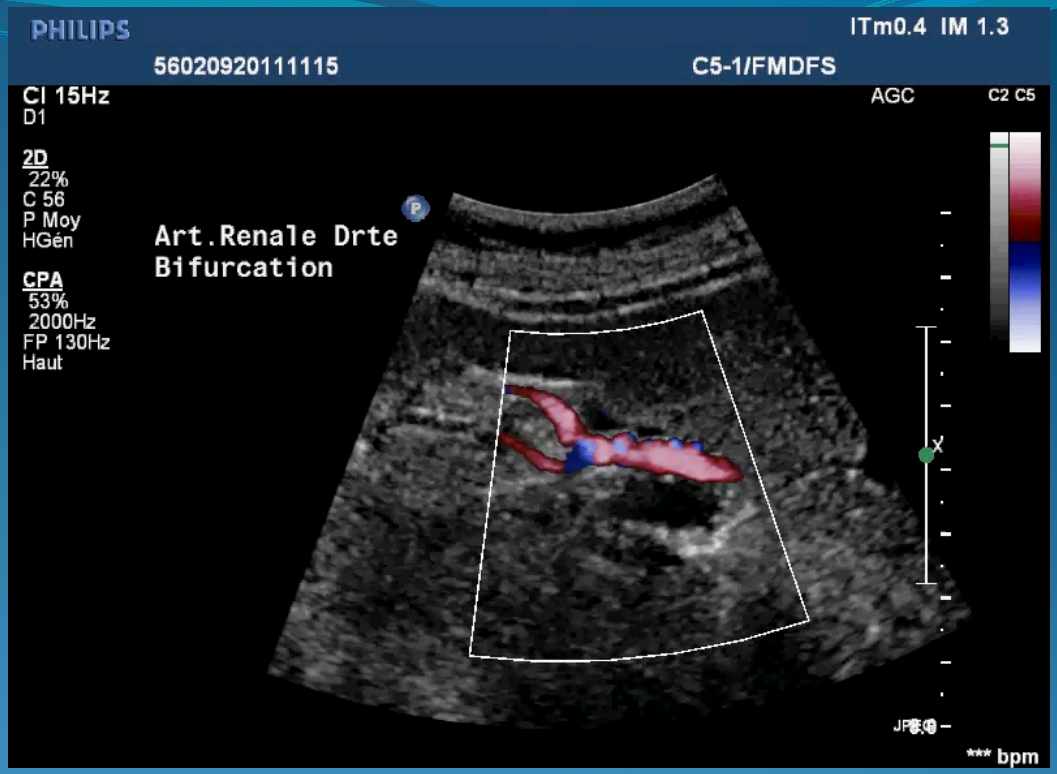

CT Scan

Oblique
Ex: 31377
Se:4 +c
P: 45.7 (cal)
DFOV: 13.0cm
HD STND/SS50
SPL
BRENIER FRANCINE
CHU LA TIMONE
F 47 2135063
DoB: May 04 1966
Ex:Jan 28 2014
R
P
I
L
A
S
Tilt: 0.0 HR
02:13:45 PM
IAR

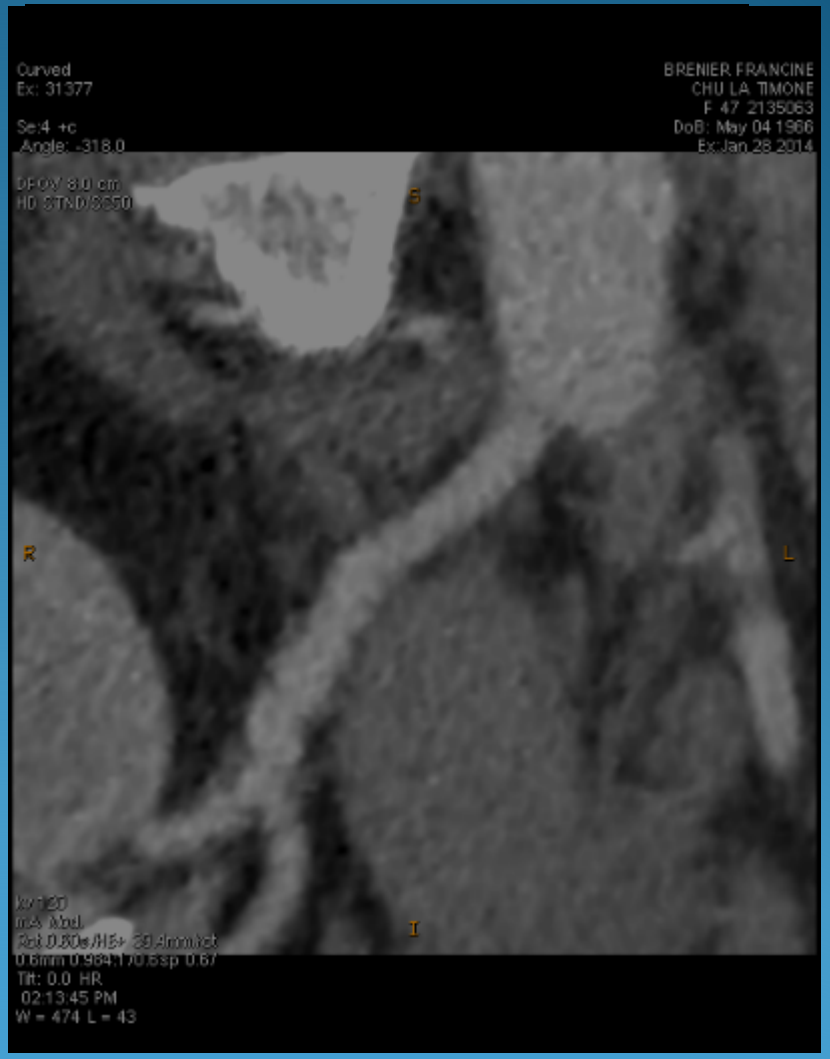
Curved
Ex: 31377
Se:4 +c
Angle: -318.0
DFOV: 8.0 cm
HD STND/SS50
BRENIER FRANCINE
CHU LA TIMONE
F 47 2135063
DoB: May 04 1966
Ex:Jan 28 2014
S
R
L
I
Tilt: 0.0 HR
02:13:45 PM
W = 474 L = 43

Moderate stenosis of RRA
Fibromuscular dysplasia
Normal blood pressure

What Else ?

La patiente est accompagnée de sa fille et pose des questions sur la maladie

16 years old daughter

6 months contraceptive pill

Headaches / 1 month

Clinical blood pressure : 220/120 mmHg

Nom :

GRAPHIQUE DE DONNEES BRUTES

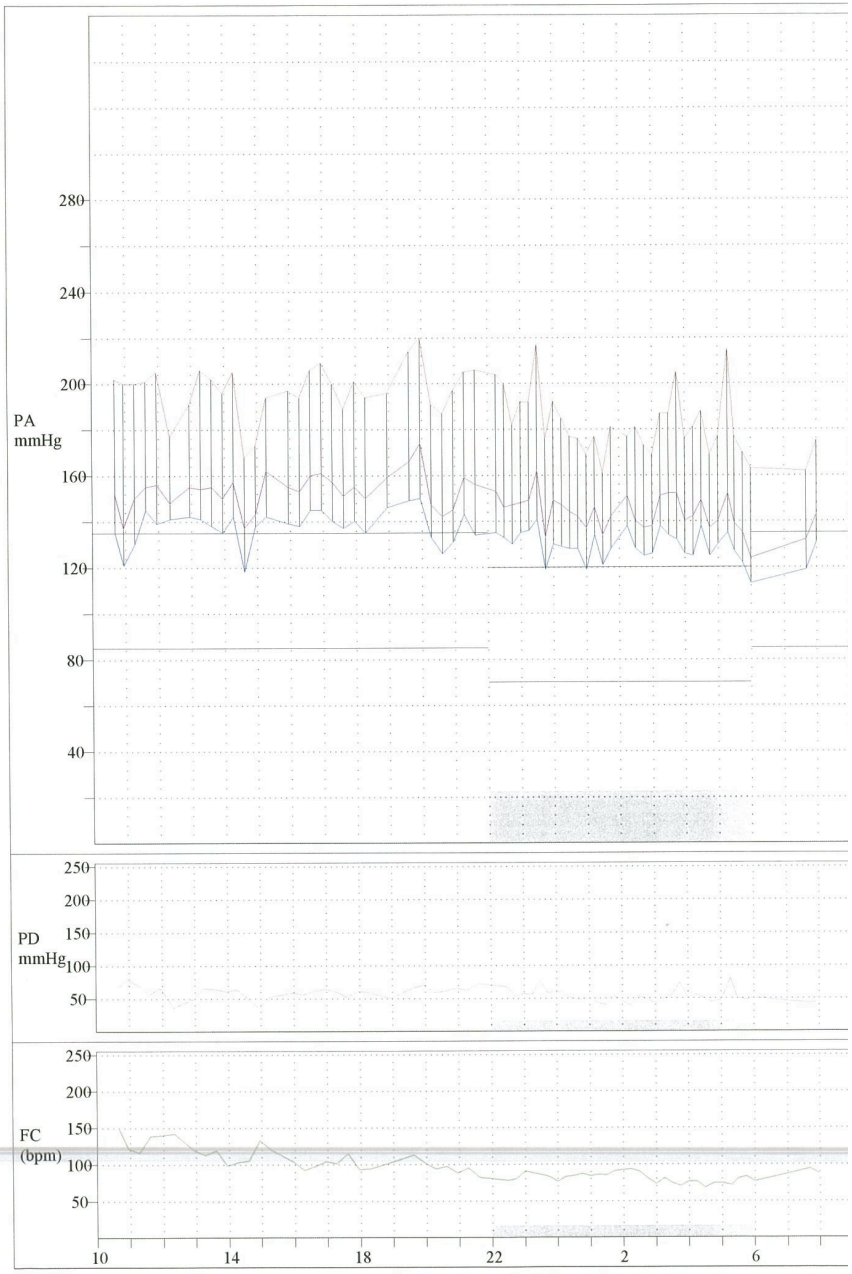

Imprimé :24/06/2014 10h51m22 Mar
Modif.Auto Seuil Max :
Modif.Auto Seuil Min :

	Systolique :	Diastolique :	PAM :	PD	FC
	240	150	200	150	200
	70	40	40	20	20

© Copyright 2009, Spacelabs Healthcare ©DPI: 300 V3.0.0.24

Informations sur le patient

Nom :
ID : 11
Date de naissance : 08/05/1997
Age : 16 Ans
Médicaments : Dose : Heure

Sexe : Féminin
Taille :
Poids :
Type : Non spécifiée
Médecin: Vaisse.Bernard
Infirmier/Technicien:
Durée : 21h19
Début de l'enregistrement : 14/10/2013 10h41 Lun
Fin de l'enregistrement: 15/10/2013 08h00 Mar
Mesures réussie(s) : 63 84%
Indications :

Résumé général

	MOY	Ecart type		MIN	MAX	Dipping
Systolique :	190	14.77	mmHg	161 (01h30 Mar)	220 (19h57 Lun)	5.7%
Diastolique :	133	8.24	mmHg	113 (06h00 Mar)	150 (19h57 Lun)	4.5%
PAM :	148	9.25	mmHg	124	174	5.3%
Pression différentielle :	56	10.26	mmHg	35	80	
Fréquence cardiaque :	95	19.22	bpm	68	148	

	Mesure(s)	Durée
Pourcentage de pression systolique au dessus de la limite :	100%	100%
Pourcentage de pression diastolique au dessus de la limite :	100%	100%

Période(s) de veille 06h00 - 22h00

	MOY	Ecart type		MIN	MAX
Systolique :	195	14.01	mmHg	162 (07h40 Mar)	220 (19h57 Lun)
Diastolique :	136	8.91	mmHg	113 (06h00 Mar)	150 (19h57 Lun)
PAM :	152	9.92	mmHg	124	174
Pression différentielle :	58	9.95	mmHg	35	79
Fréquence cardiaque :	108	18.03	bpm	76	148

	Mesure(s)	Durée
Pourcentage de pression systolique au dessus de la limite > 135mmHg :	100%	100%
Pourcentage de pression diastolique au dessus de la limite > 85mmHg :	100%	100%

Nombre de mesures en période(s) de veille : 33

Période(s) de sommeil 22h00 - 06h00

	MOY	Ecart type		MIN	MAX
Systolique :	184	13.60	mmHg	161 (01h30 Mar)	217 (23h30 Lun)
Diastolique :	130	5.84	mmHg	119 (23h45 Lun)	141 (23h30 Lun)
PAM :	144	6.89	mmHg	133	162
Pression différentielle :	54	10.26	mmHg	39	80
Fréquence cardiaque :	81	6.69	bpm	68	93

	Mesure(s)	Durée
Pourcentage de pression systolique au dessus de la limite > 120mmHg :	100%	100%
Pourcentage de pression diastolique au dessus de la limite > 70mmHg :	100%	100%

Nombre de mesures de période(s) de sommeil : 30

Interprétation

Signé par : **Date**

Imprimé :24/06/2014 10h51m22 Mar
Modif.Auto Seuil Max :
Modif.Auto Seuil Min :

	Systolique :	Diastolique :	PAM :	PD	FC
	240	150	200	150	200
	70	40	40	20	20

© Copyright 2009, Spacelabs Healthcare ©DPI: 300 V3.0.0.24

Renal artery doppler ARG

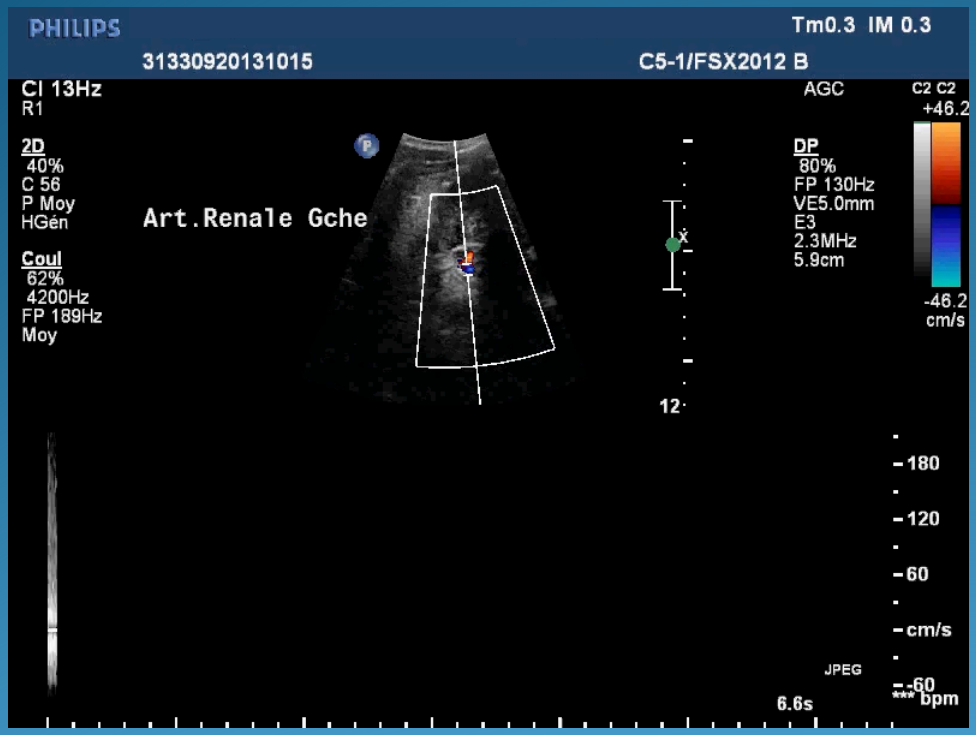

23 mm from left renal artery ostium :
Acoustic grater
PSV 350 cm/sec, RRAo = 4,5
IR 0,37, TAS = 180 ms
RG 9 cm

Echo tracking for ATP

CT scan

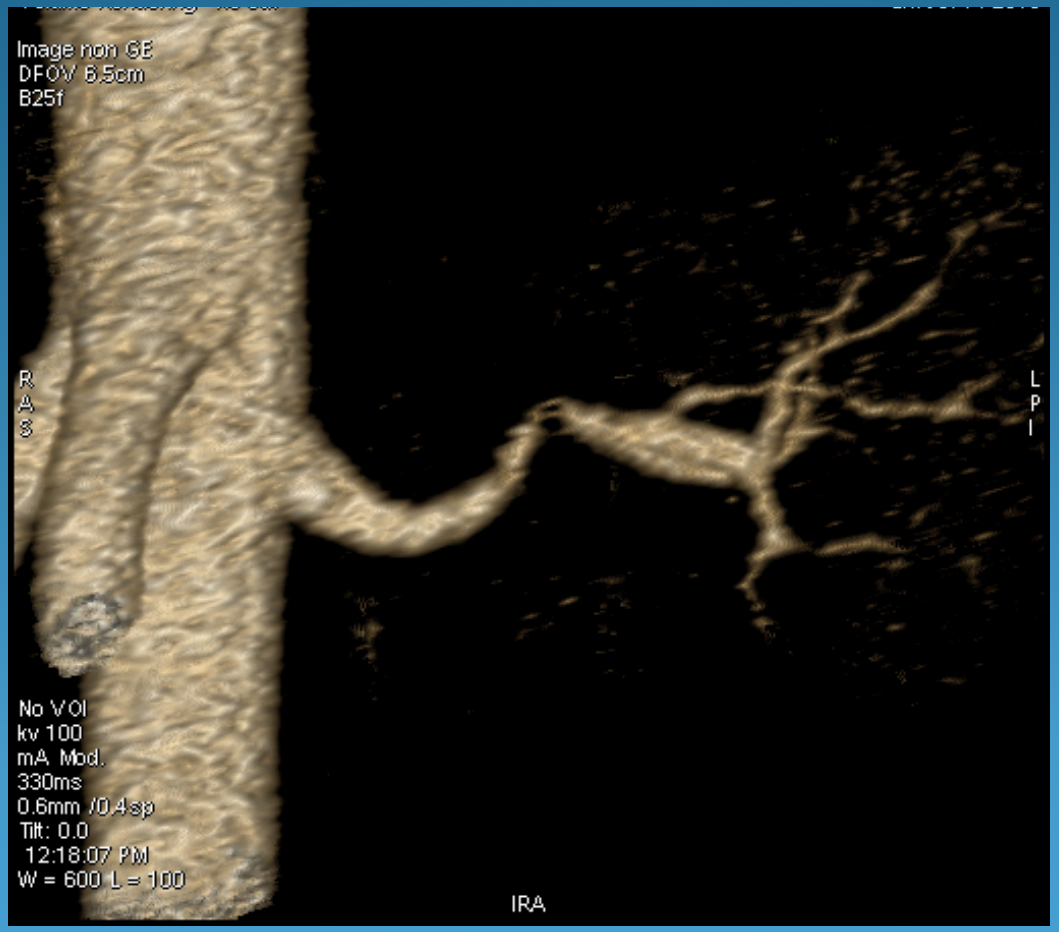
Image non GE
DFOV 6.5cm
B25f
R
A
S
L
P
I
No VOI
kv 100
mA Mod.
330ms
0.6mm /0.4sp
Tilt: 0.0
12:18:07 PM
W = 600 L = 100
IRA

Clinic and ABPM: recent and severe hypertension in a 16 years old daughter of FMD

Doppler ultrasound : stenosis greater than 80%

CT scan : FMD

Biologie : Kalemia 2,3 mmol/l, CKD EPI 110 ml/mn, CRP = 2,



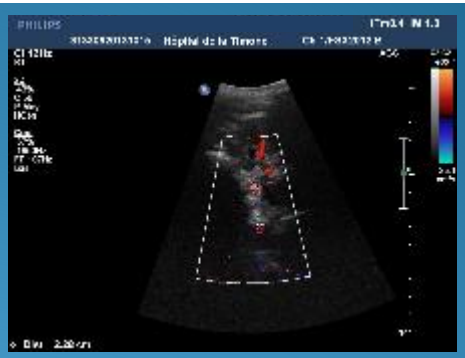

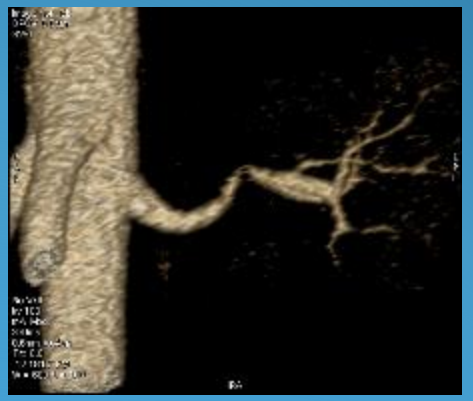

Percutaneous angioplasty

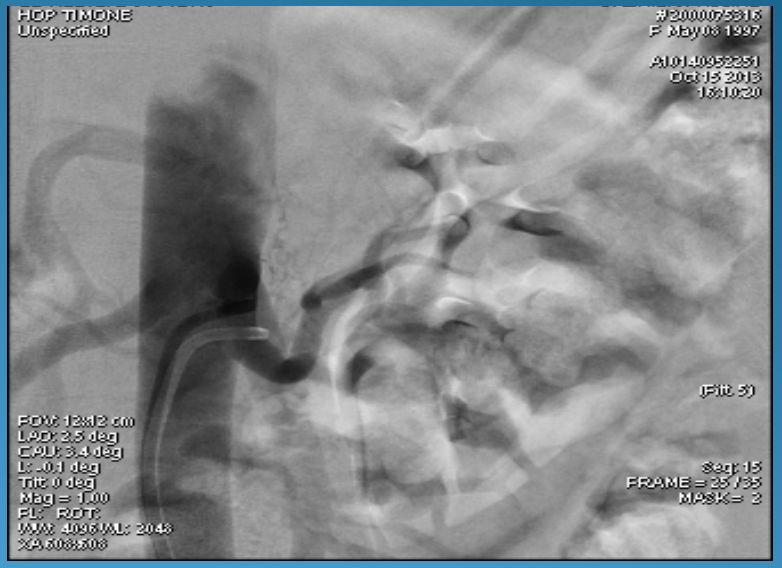

Pas de STENT

ABPM 3 mois après ATP :

Aucun traitement

Fonction rénale normale
Vélocités doppler normalisées
Résutat consolidé à 5 ans

WHAT ELSE ?

Angioscanner cérébral
Recherche DFM chez son frère de 21 ans et son père

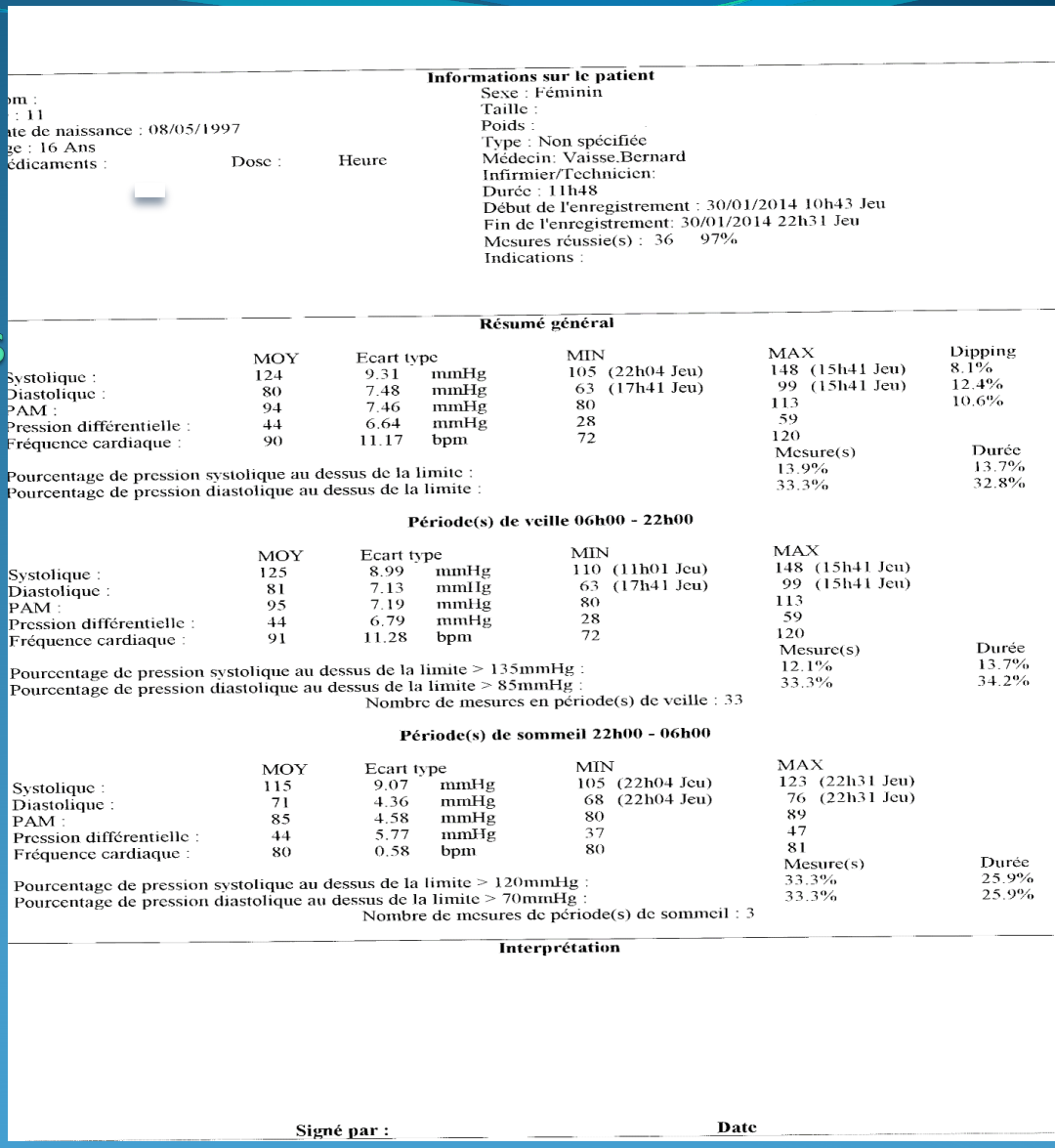

Informations sur le patient

om :
: 11
ate de naissance : 08/05/1997
ge : 16 Ans
édicaments : Dose : Heure

Sexe : Féminin
Taille :
Poids :
Type : Non spécifiée
Médecin: Vaisse,Bernard
Infirmier/Technicien:
Durée : 11h48
Début de l'enregistrement : 30/01/2014 10h43 Jeu
Fin de l'enregistrement: 30/01/2014 22h31 Jeu
Mesures réussie(s) : 36 97%
Indications :

Résumé général

	MOY	Ecart type		MIN	MAX	Dipping
Systolique :	124	9.31	mmHg	105 (22h04 Jeu)	148 (15h41 Jeu)	8.1%
Diastolique :	80	7.48	mmHg	63 (17h41 Jeu)	99 (15h41 Jeu)	12.4%
PAM :	94	7.46	mmHg	80	113	10.6%
Pression différentielle :	44	6.64	mmHg	28	59	
Fréquence cardiaque :	90	11.17	bpm	72	120	
					Mesure(s)	Durée
Pourcentage de pression systolique au dessus de la limite :					13.9%	13.7%
Pourcentage de pression diastolique au dessus de la limite :					33.3%	32.8%

Période(s) de veille 06h00 - 22h00

	MOY	Ecart type		MIN	MAX
Systolique :	125	8.99	mmHg	110 (11h01 Jeu)	148 (15h41 Jeu)
Diastolique :	81	7.13	mmHg	63 (17h41 Jeu)	99 (15h41 Jeu)
PAM :	95	7.19	mmHg	80	113
Pression différentielle :	44	6.79	mmHg	28	59
Fréquence cardiaque :	91	11.28	bpm	72	120
					Mesure(s) Durée
Pourcentage de pression systolique au dessus de la limite > 135mmHg :					12.1% 13.7%
Pourcentage de pression diastolique au dessus de la limite > 85mmHg :					33.3% 34.2%

Nombre de mesures en période(s) de veille : 33

Période(s) de sommeil 22h00 - 06h00

	MOY	Ecart type		MIN	MAX
Systolique :	115	9.07	mmHg	105 (22h04 Jeu)	123 (22h31 Jeu)
Diastolique :	71	4.36	mmHg	68 (22h04 Jeu)	76 (22h31 Jeu)
PAM :	85	4.58	mmHg	80	89
Pression différentielle :	44	5.77	mmHg	37	47
Fréquence cardiaque :	80	0.58	bpm	80	81
					Mesure(s) Durée
Pourcentage de pression systolique au dessus de la limite > 120mmHg :					33.3% 25.9%
Pourcentage de pression diastolique au dessus de la limite > 70mmHg :					33.3% 25.9%

Nombre de mesures de période(s) de sommeil : 3

Interprétation

Signé par : **Date**